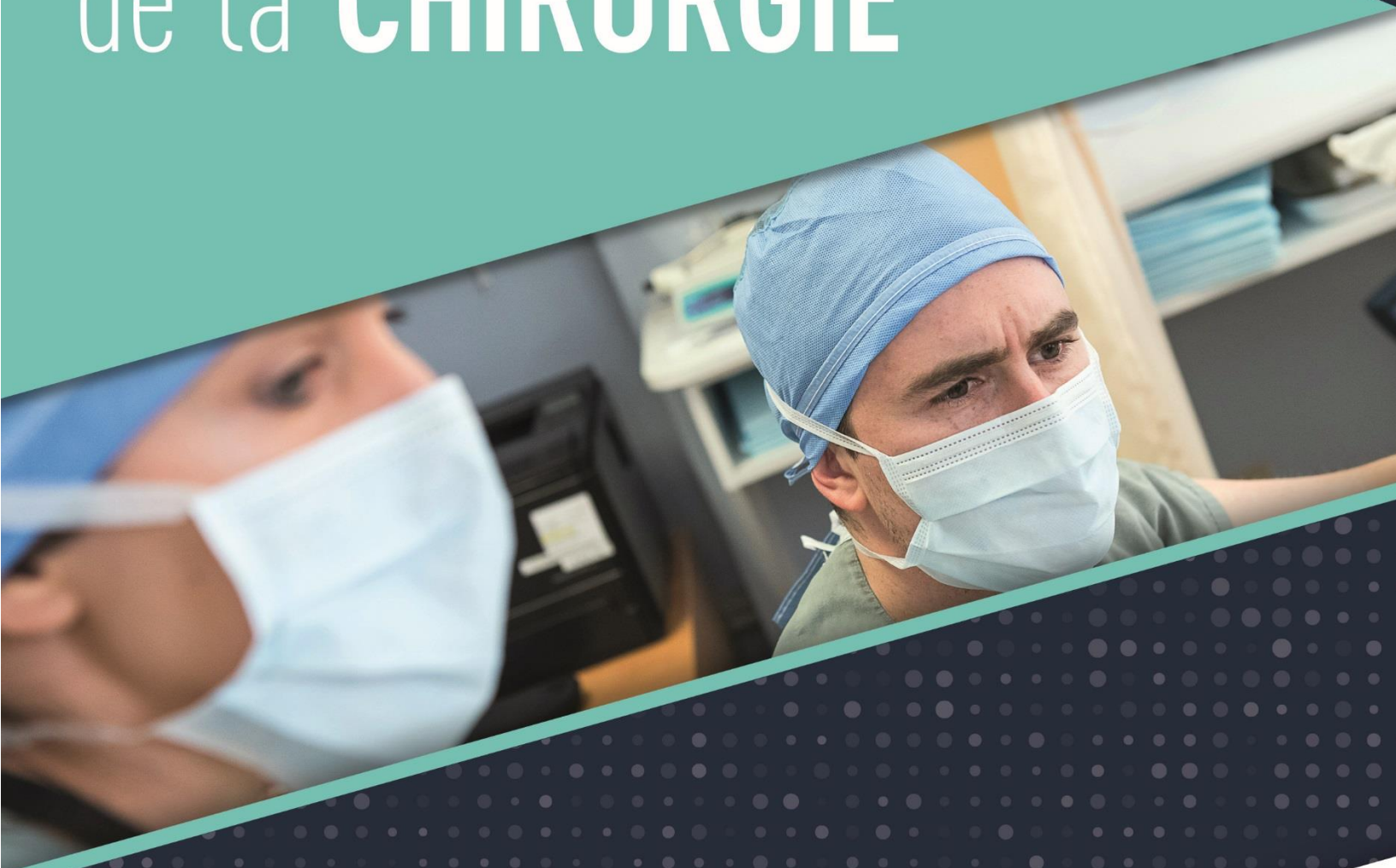


VOCABULAIRE de la CHIRURGIE



Cet ouvrage est également diffusé sous forme de vocabulaire dynamique dans la section Lexiques et vocabulaires du site Web de l'Office québécois de la langue française (https://www.oqlf.gouv.qc.ca/ressources/bibliotheque/dictionnaires/index_lexvoc.html), et les fiches correspondant à chacune des entrées se trouvent dans *Le grand dictionnaire terminologique* (www.gdt.oqlf.gouv.qc.ca).

Pour tout commentaire ou toute question au sujet de cette publication, vous pouvez utiliser le formulaire qui figure à l'adresse <https://formulaires.oqlf.gouv.qc.ca/gdt2/nous-joindre/>.

© Gouvernement du Québec, 2019

© Collège royal des médecins et chirurgiens du Canada, 2019

Table des matières

Introduction.....	2
Remarques liminaires.....	3
Vocabulaire.....	4
Index des termes français.....	115
Index des termes anglais.....	124
Index des termes latins.....	134

Introduction

Dans l'exercice de leur profession, les médecins et les spécialistes de la santé utilisent parfois une terminologie très pointue.

L'Office québécois de la langue française, en collaboration avec le Collège royal des médecins et chirurgiens du Canada, propose un vocabulaire visant à offrir aux étudiants et aux étudiantes, aux experts et aux expertes du domaine médical ainsi qu'au grand public une terminologie harmonisée. À cet effet, une attention toute particulière a été portée au traitement des termes d'anatomie, pour permettre aux lecteurs et aux lectrices d'avoir accès aux recommandations de la *Terminologia Anatomica*, qui constitue le standard mondial, de même qu'aux termes qui sont particuliers au Québec.

Ce vocabulaire, qui porte plus spécifiquement sur les termes associés au domaine de la chirurgie, constitue le premier volet d'un projet plus large. Il rassemble plus de 375 concepts auxquels sont associés plus de 1500 termes français et anglais, et environ 200 équivalents latins. Y sont abordés des concepts tels l'[annuloplastie](#), la [greffe osseuse](#), le [débridement](#) et la [sympathectomie](#). De quoi constater que la terminologie médicale est d'une précision chirurgicale!

Remarques liminaires

Ce *Vocabulaire de la chirurgie* présente les termes se rattachant à un ensemble de 379 concepts, numérotés de 1 à 379, suivant l'ordre alphabétique des termes français en entrée principale.

À chaque concept correspond un article dans lequel sont présentées, dans l'ordre, les informations suivantes :

- a) Un terme principal français en caractères gras avec, le cas échéant, des sous-entrées sur une ou des lignes distinctes (synonymes, abréviations, variantes graphiques, variantes en genre), suivies entre parenthèses de leur indicatif de grammaire respectif;
- b) Alignés à droite du ou des termes français, le ou les équivalents latins pour les termes tirés de la *Terminologia Anatomica*, s'il y a lieu;
- c) Une définition terminologique qui présente les caractères essentiels du concept traité;
- d) Une ou plusieurs notes conceptuelles;
- e) Une ou plusieurs notes linguistiques;
- f) Un ou plusieurs équivalents anglais, en italique.

Tous les termes (français, anglais et latins) sont consignés dans les index (un par langue) qui figurent à la fin de cet ouvrage. Chaque terme présenté dans l'index est suivi d'un nombre qui renvoie au numéro de l'article où on le trouve.

Certains termes sont suivis d'une marque d'usage (désuet, vieilli, rare, langue courante, emprunt intégral), ou encore d'une marque géographique (Canada, États-Unis, Royaume-Uni), inscrites en bleu.

La nomenclature présentée dans la *Terminologia Anatomica* résulte d'un consensus mondial et constitue aujourd'hui la principale référence en matière de terminologie dans le domaine de l'anatomie. Cette terminologie officielle est offerte en anglais et en latin, mais pas en français. Par conséquent, pour la production de ce vocabulaire destiné aux francophones, les équivalents français privilégiés sont issus d'une traduction des termes recommandés dans la *Terminologia Anatomica*. Afin de les repérer facilement, ces termes traduits portent l'étiquette *conforme à la Terminologia Anatomica*, alors que ceux qui proviennent d'une nomenclature antérieure portent plutôt l'étiquette *ancienne nomenclature*. Comme il arrive que plusieurs équivalents soient proposés en anglais, seuls ceux qui apparaissent dans la nomenclature officielle portent l'étiquette *Terminologia Anatomica*. L'ensemble des termes latins proposés dans le vocabulaire sont ceux qui apparaissent dans la nomenclature officielle; ils ne portent donc aucune étiquette.

Finalement, certains termes sont soulignés dans les définitions et les notes de manière à indiquer qu'ils font l'objet d'un article ailleurs dans le vocabulaire.

Vocabulaire

1. ablation (n. f.)

Intervention visant à retirer du corps un élément naturel, pathologique ou étranger, en tout ou en partie.

ablation
excision

2. ablation endoscopique (n. f.)

Ablation réalisée à l'aide d'instruments chirurgicaux passés à l'intérieur du tube opérateur d'un endoscope.

endoscopic ablation

3. adhérence (n. f.)

Soudure anormale de deux plans anatomiques habituellement indépendants, provoquée le plus souvent par une inflammation localisée.

adhesion

4. agrafe (n. f.)

Petit crochet, généralement en métal, utilisé principalement pour rapprocher les bords d'une plaie cutanée afin de favoriser sa cicatrisation.

staple

5. agrégation plaquettaire (n. f.)

agrégation des plaquettes (n. f.)

Phénomène au cours duquel les plaquettes sanguines adhèrent entre elles ainsi qu'au collagène sous l'effet de l'adénosine diphosphate qu'elles libèrent.

Note conceptuelle. – L'agrégation plaquettaire constitue la dernière étape de l'hémostase primaire et aboutit à la formation d'un thrombus blanc.

platelet aggregation

6. anastomose (n. f.)

Communication directe ou indirecte entre deux ou plusieurs conduits anatomiques.

Note conceptuelle. – L'anastomose peut être d'origine naturelle, traumatique, pathologique ou artificielle.

anastomosis

7. anesthésie générale (n. f.)

Anesthésie visant à obtenir simultanément une narcose, une analgésie ainsi qu'un relâchement musculaire.

Notes conceptuelles. – L'anesthésie générale s'effectue en administrant un anesthésique général par voie intraveineuse, digestive ou respiratoire.

On recourt à l'anesthésie générale pour les interventions chirurgicales complexes et invasives, ainsi que pour les examens particulièrement longs et douloureux.

general anesthesia

general anaesthesia

Royaume-Uni

8. anesthésie locale (n. f.)

Anesthésie visant l'analgésie d'une zone délimitée et peu étendue du corps sans modifier l'état de conscience.

Notes conceptuelles. – L'anesthésie locale s'effectue par l'injection d'un anesthésique local ou par l'application d'un gel, d'une crème ou d'un onguent à l'endroit à opérer.

On recourt à l'anesthésie locale pour les interventions chirurgicales mineures.

local anesthesia

local anaesthesia

Royaume-Uni

9. anesthésie locorégionale (n. f.)

Anesthésie visant l'analgésie d'une région du corps plus ou moins étendue par l'interruption de la transmission nerveuse, le plus souvent en injectant un anesthésique local à proximité de nerfs sensitifs et moteurs innervant la région à opérer, et qui n'affecte pas l'état de conscience.

Note conceptuelle. – L'anesthésie épidurale est un exemple d'anesthésie locorégionale.

regional anesthesia
regional anaesthesia

Royaume-Uni

conduction anesthesia
conduction anaesthesia

Royaume-Uni

block anesthesia
block anaesthesia

Royaume-Uni

locoregional anesthesia
locoregional anaesthesia

Royaume-Uni

10. anesthésique général (n. m.)

anesthésiant général (n. m.)

Médicament permettant d'induire une anesthésie générale afin d'assurer le bon déroulement d'une intervention chirurgicale complexe et invasive ou d'un examen particulièrement long et douloureux.

Note conceptuelle. – Un anesthésique général peut être administré par voie intraveineuse, digestive ou respiratoire.

general anesthetic
general anaesthetic

Royaume-Uni

11. anesthésique local (n. m.)

anesthésiant local (n. m.)

Médicament permettant de provoquer une analgésie momentanée dans une zone délimitée de l'organisme en bloquant de manière réversible la conduction nerveuse de celle-ci.

Note conceptuelle. – Les anesthésiques locaux peuvent être administrés par injection ou par l'application d'un gel, d'une crème ou d'un onguent.

local anesthetic
local anaesthetic

Royaume-Uni

12. anévrisme aortique (n. m.)

anévrisme aortique (n. m.)
anévrisme de l'aorte (n. m.)
anévrisme de l'aorte (n. m.)

Anévrisme qui se forme aux dépens d'un des segments de l'aorte.

Note conceptuelle. – L'athérosclérose est à l'origine de la plupart des anévrismes aortiques.

aortic aneurysm

13. anévrisme disséquant (n. m.)

anévrisme disséquant (n. m.)

Anévrisme développé dans l'épaisseur de la paroi artérielle aux dépens de la tunique moyenne et causé par une infiltration de sang provenant d'une déchirure de la tunique interne.

dissecting aneurysm

14. anneau fibreux (n. m.)

latin : *anulus fibrosus*

conforme à la Terminologia Anatomica

anneau fibreux du disque intervertébral (n. m.)

Structure périphérique rigide du disque intervertébral, constituée de couches concentriques de fibres collagènes, qui entoure le noyau pulpeux dont elle limite l'expansion pendant la compression de la colonne vertébrale.

anulus fibrosus

Terminologia Anatomica

anulus fibrosus of intervertebral disc

anulus fibrosus of intervertebral disk

15. annuloplastie (n. f.)

Intervention chirurgicale destinée à remédier à une insuffisance mitrale en redimensionnant la valve cardiaque à l'aide d'un anneau posé autour de sa base et en raccourcissant, par plicature, l'attache de la petite valve.

Notes conceptuelles. – L'anneau mitral, ou *dispositif d'annuloplastie*, peut être ouvert (forme de fer à cheval) ou fermé. Il est conçu pour mimer les propriétés naturelles (souplesse, mobilité) de l'orifice valvulaire.

Selon le cas, on peut aussi remplacer l'anneau mitral par une prothèse.

annuloplasty

16. antibioprofylaxie (n. f.)

prophylaxie antibiotique (n. f.)

antibioprévention (n. f.)

Utilisation d'antibiotiques afin de prévenir le développement d'une infection.

antibiotic prophylaxis
prophylactic antibiotic therapy

17. antibiothérapie (n. f.)

Traitement impliquant l'utilisation d'antibiotiques.

antibiotic therapy
antibiotherapy

18. anucléé (adj.)

Se dit d'un élément qui est dépourvu de noyau.

Note linguistique. – Le terme *anucléé* est le plus souvent employé pour qualifier les cellules qui ont perdu leur noyau pendant leur maturation ou à la suite d'un processus pathologique.

anucleate
anucleated
anuclear

19. arbre bronchique (n. m.)

latin : *arbor bronchialis*

conforme à la *Terminologia Anatomica*

Ensemble des ramifications bronchiques par lesquelles circule l'air inspiré et expiré.

bronchial tree
Terminologia Anatomica

20. artère brachiale (n. f.)

latin : *arteria brachialis*

conforme à la *Terminologia Anatomica*

artère humérale (n. f.)

ancienne nomenclature

Branche de l'artère axillaire qui vascularise les membres supérieurs, cheminant du rebord du muscle grand pectoral à la fosse cubitale.

Note conceptuelle. – Les artères brachiales sont au nombre de deux : l'artère brachiale gauche et l'artère brachiale droite.

brachial artery
Terminologia Anatomica

21. artère carotide commune (n. f.)

latin : *arteria carotis communis*

conforme à la *Terminologia Anatomica*

artère carotide (n. f.)

artère carotide primitive (n. f.)

ancienne nomenclature

Artère prenant naissance au niveau de l'aorte thoracique et qui irrigue le cou et la tête.

Notes conceptuelles. – Les artères carotides communes sont au nombre de deux : l'artère carotide commune droite et l'artère carotide commune gauche.

Chaque artère carotide commune donne naissance à deux branches : l'artère carotide interne et l'artère carotide externe.

common carotid artery

Terminologia Anatomica

22. artère carotide externe (n. f.)

latin : *arteria carotis externa*

conforme à la *Terminologia Anatomica*

Branche de l'artère carotide commune qui vascularise une grande partie de la face ainsi que la partie supérieure du cou, cheminant à l'extérieur du crâne.

Note conceptuelle. – Les artères carotides externes sont au nombre de deux : l'artère carotide externe droite et l'artère carotide externe gauche. Elles sont symétriques.

external carotid artery

Terminologia Anatomica

23. artère carotide interne (n. f.)

latin : *arteria carotis interna*

conforme à la *Terminologia Anatomica*

Branche de l'artère carotide commune qui vascularise la plus grande partie du cerveau, l'oreille interne et le globe oculaire, prenant naissance près de l'os temporal et cheminant verticalement d'abord, puis horizontalement jusqu'au sinus caverneux.

Note conceptuelle. – Les artères carotides internes sont au nombre de deux : l'artère carotide interne droite et l'artère carotide interne gauche. Elles sont symétriques.

internal carotid artery

Terminologia Anatomica

24. artère coronaire (n. f.)

conforme à la *Terminologia Anatomica*

Artère qui recouvre le cœur et irrigue le myocarde.

Note conceptuelle. – Les artères coronaires sont au nombre de deux : l'artère coronaire gauche et l'artère coronaire droite.

coronary artery

Terminologia Anatomica

25. artère coronaire anormale (n. f.)

ACA (n. f.)

anomalie coronarienne congénitale (n. f.)

Pathologie dans laquelle l'artère coronaire présente une malformation congénitale.

coronary artery anomaly

CAA

anomalous coronary artery

ACA

26. artère coronaire droite (n. f.)

latin : *arteria coronaria dextra*

conforme à la *Terminologia Anatomica*

artère coronaire postérieure (n. f.)

ancienne nomenclature

Artère coronaire qui vascularise l'atrium droit, le ventricule droit, le tiers postérieur du septum cardiaque et la face inférieure du ventricule gauche, prenant naissance dans l'aorte et atteignant la croix du cœur pour se diviser en plusieurs branches à destination du ventricule droit.

right coronary artery

Terminologia Anatomica

27. artère coronaire gauche (n. f.)

latin : *arteria coronaria sinistra*

conforme à la *Terminologia Anatomica*

artère coronaire antérieure (n. f.)

ancienne nomenclature

artère grande coronaire (n. f.)

ancienne nomenclature

Artère coronaire qui vascularise l'atrium gauche, le ventricule gauche, les deux tiers antérieurs du septum cardiaque, le faisceau de His et le réseau de Purkinje, prenant naissance

dans l'aorte et atteignant le sillon atrioventriculaire pour finalement se diviser en artère interventriculaire et en artère circonflexe.

left coronary artery

Terminologia Anatomica

28. artère faciale (n. f.)

latin : *arteria facialis*

conforme à la *Terminologia Anatomica*

artère maxillaire externe (n. f.)

ancienne nomenclature

Troisième branche antérieure de l'artère carotide externe, cheminant jusqu'à la face en bordant la mandibule, passant près de la commissure des lèvres et qui se termine dans l'angle interne de l'œil.

Notes conceptuelles. – L'artère faciale constitue la principale artère de la face.

L'artère faciale donne de nombreuses branches collatérales.

facial artery

Terminologia Anatomica

external maxillary artery

29. artère fémorale (n. f.)

latin : *arteria femoralis*

conforme à la *Terminologia Anatomica*

Branche de l'artère iliaque externe qui vascularise les membres inférieurs et le bassin, cheminant en oblique entre l'arcade fémorale et l'arrière du genou.

Note conceptuelle. – Les artères fémorales sont au nombre de deux : l'artère fémorale gauche et l'artère fémorale droite.

femoral artery

Terminologia Anatomica

30. artère iliaque commune (n. f.)

latin : *arteria iliaca communis*

conforme à la *Terminologia Anatomica*

artère iliaque primitive (n. f.)

ancienne nomenclature

Artère issue de l'aorte abdominale qui vascularise le pelvis et les membres inférieurs, cheminant le long du muscle iliopsoas vers l'articulation sacro-iliaque.

Notes conceptuelles. – Les artères iliaques communes sont au nombre de deux : l'artère iliaque commune gauche et l'artère iliaque commune droite.

Chaque artère iliaque commune donne naissance à une artère iliaque interne et à une artère iliaque externe.

common iliac artery

Terminologia Anatomica

31. artère iliaque externe (n. f.)

latin : *arteria iliaca externa*

conforme à la *Terminologia Anatomica*

Branche de l'artère iliaque commune qui vascularise les membres inférieurs, cheminant le long de la branche iliopubienne vers l'artère fémorale.

Note conceptuelle. – Les artères iliaques externes sont au nombre de deux : l'artère iliaque externe droite et l'artère iliaque externe gauche.

external iliac artery

Terminologia Anatomica

32. artère iliaque interne (n. f.)

latin : *arteria iliaca interna*

conforme à la *Terminologia Anatomica*

artère hypogastrique (n. f.)

ancienne nomenclature

Branche de l'artère iliaque commune qui vascularise le petit bassin, cheminant dans la cavité pelvienne vers la paroi pelvienne.

Note conceptuelle. – Les artères iliaques internes sont au nombre de deux : l'artère iliaque interne droite et l'artère iliaque interne gauche.

internal iliac artery

Terminologia Anatomica

33. artère labiale inférieure (n. f.)

latin : *arteria labialis inferior*

conforme à la *Terminologia Anatomica*

artère coronaire inférieure des lèvres (n. f.)

ancienne nomenclature

artère coronaire inférieure (n. f.)

ancienne nomenclature

Branche de l'artère faciale qui vascularise certains muscles de la bouche, prenant naissance à la commissure des lèvres et cheminant dans la lèvre inférieure.

inferior labial branch

Terminologia Anatomica

inferior labial artery

34. artère labiale supérieure (n. f.)

latin : *arteria labialis superior*

conforme à la *Terminologia Anatomica*

artère coronaire supérieure des lèvres (n. f.)

ancienne nomenclature

artère coronaire supérieure (n. f.)

ancienne nomenclature

Branche de l'artère faciale qui vascularise certains muscles de la bouche, prenant naissance à la commissure des lèvres et cheminant dans la lèvre supérieure.

superior labial branch

Terminologia Anatomica

superior labial artery

35. artère mésentérique inférieure (n. f.)

latin : *arteria mesenterica inferior*

conforme à la *Terminologia Anatomica*

artère petite mésentérique (n. f.)

ancienne nomenclature

Branche de l'aorte abdominale qui vascularise le côlon descendant et le rectum, cheminant vers ce dernier selon un arc concave.

inferior mesenteric artery

Terminologia Anatomica

36. artère mésentérique supérieure (n. f.)

latin : *arteria mesenterica superior*

conforme à la *Terminologia Anatomica*

artère grande mésentérique (n. f.)

ancienne nomenclature

Branche de l'aorte abdominale qui vascularise l'intestin et le pancréas, cheminant en arrière de celui-ci vers le jéjunum.

superior mesenteric artery

Terminologia Anatomica

37. artère poplitée (n. f.)

latin : *arteria poplitea*

conforme à la *Terminologia Anatomica*

Prolongement de l'artère fémorale qui vascularise le genou, la jambe et le pied, cheminant de l'anneau du muscle grand adducteur au muscle soléaire.

Note conceptuelle. – Les artères poplitées sont au nombre de deux : l'artère poplitée droite et l'artère poplitée gauche.

popliteal artery

Terminologia Anatomica

38. artère pulmonaire droite (n. f.)

latin : *arteria pulmonalis dextra*

conforme à la *Terminologia Anatomica*

Branche droite du tronc pulmonaire qui s'enfonce dans le poumon droit en s'enroulant sur l'arbre bronchique.

right pulmonary artery

Terminologia Anatomica

39. artère pulmonaire gauche (n. f.)

latin : *arteria pulmonalis sinistra*

conforme à la *Terminologia Anatomica*

Branche gauche du tronc pulmonaire qui s'enfonce dans le poumon gauche en s'enroulant sur l'arbre bronchique.

left pulmonary artery

Terminologia Anatomica

40. artère radiale (n. f.)

latin : *arteria radialis*

conforme à la *Terminologia Anatomica*

Branche de l'artère brachiale qui vascularise l'avant-bras et la main, cheminant du pli du coude vers la paume de la main.

Note conceptuelle. – Les artères radiales sont au nombre de deux : l'artère radiale droite et l'artère radiale gauche.

radial artery

Terminologia Anatomica

41. artère subclavière (n. f.)

latin : *arteria subclavia*

conforme à la *Terminologia Anatomica*

artère sous-clavière (n. f.)

ancienne nomenclature

Artère qui irrigue les membres supérieurs, une portion du cou et la partie postérieure de l'encéphale.

Notes conceptuelles. – Les artères subclavières sont au nombre de deux : l'artère subclavière droite et l'artère subclavière gauche.

Les artères subclavières ne sont pas symétriques : l'artère subclavière droite naît du tronc brachiocéphalique et passe sous la clavicule, tandis que l'artère subclavière gauche est un prolongement de l'aorte qui chemine vers le haut, puis forme un arc et redescend vers l'extérieur du thorax.

subclavian artery

Terminologia Anatomica

42. artère thoracique interne (n. f.)

latin : *arteria thoracica interna*

conforme à la *Terminologia Anatomica*

artère mammaire interne (n. f.)

ancienne nomenclature

Première branche inférieure de l'artère subclavière, descendant verticalement derrière les six premiers cartilages costaux jusqu'au diaphragme.

Note conceptuelle. – Les artères thoraciques internes sont au nombre de deux : l'artère thoracique interne droite et l'artère thoracique interne gauche.

internal thoracic artery

Terminologia Anatomica

internal mammary artery

43. artère thoracique latérale (n. f.)

latin : *arteria thoracica lateralis*

conforme à la *Terminologia Anatomica*

artère mammaire externe (n. f.)

ancienne nomenclature

Branche collatérale de l'artère axillaire cheminant le long de l'aisselle et qui irrigue les muscles thoraciques antérolatéraux ainsi que la glande mammaire.

lateral thoracic artery

Terminologia Anatomica

external mammary artery

44. artère thoracique supérieure (n. f.)

latin : *arteria thoracica superior*

conforme à la *Terminologia Anatomica*

artère thoracique suprême (n. f.)

Branche collatérale de l'artère axillaire irriguant les muscles pectoraux et la région mammaire.

Note conceptuelle. – L'artère thoracique supérieure peut être issue de l'artère acromiothoracique chez certaines personnes.

superior thoracic artery

Terminologia Anatomica

45. artère vertébrale (n. f.)

latin : *arteria vertebralis*

conforme à la *Terminologia Anatomica*

Branche de l'artère subclavière qui vascularise la tête et le cerveau, cheminant à travers le ganglion stellaire et les vertèbres vers le bulbe rachidien.

Note conceptuelle. – Les artères vertébrales sont au nombre de deux : l'artère vertébrale gauche et l'artère vertébrale droite.

vertebral artery

Terminologia Anatomica

46. arthrite (n. f.)

Affection inflammatoire d'une articulation.

Notes conceptuelles. – L'arthrite peut être causée par une maladie ou un traumatisme, et est souvent accompagnée de douleur, d'enflure ou de difformité.

Généralement, la monoarthrite suppose qu'il n'y a qu'une seule articulation touchée, l'oligoarthrite suppose qu'il y a deux, trois ou quatre articulations touchées, et la polyarthrite suppose qu'il y a au moins cinq articulations touchées.

Note linguistique. – Le terme *arthrite* est souvent accompagné d'un déterminant qui en précise la cause.

arthritis

47. arthrite septique (n. f.)

arthrite suppurée (n. f.)

arthrite purulente (n. f.)

Arthrite due à l'envahissement d'une articulation par des microorganismes pyogènes.

Notes conceptuelles. – L'articulation touchée par une arthrite septique devient gonflée, chaude et douloureuse au point de perdre toute sa mobilité.

Les microorganismes pénètrent dans l'articulation par voie sanguine ou par l'intermédiaire d'une blessure ouverte.

septic arthritis

suppurative arthritis

pyarthriti

acute suppurative arthritis

48. arthroplastie totale de la hanche (n. f.)

ATH (n. f.)

remplacement total de la hanche (n. m.)

Opération chirurgicale visant à remplacer l'articulation coxofémorale par une prothèse afin de restaurer la mobilité et de soulager la douleur chronique.

Note conceptuelle. – Lors d'une arthroplastie totale de la hanche, la tête du fémur usée est remplacée par un implant sphérique monté sur une tige, et l'acétabulum, par une cupule acétabulaire pouvant avoir un revêtement intérieur qui réduit la friction et l'usure.

total hip arthroplasty

THA

total hip replacement

THR

49. articulation (n. f.)

latin : *junctura*

conforme à la Terminologia Anatomica

Ensemble formé de structures unissant deux ou plusieurs pièces osseuses, et qui assure la mobilité de ces dernières à des degrés variables.

Note conceptuelle. – Il existe trois grands types d'articulations : les synarthroses (immobiles), les amphiarthroses (semi-mobiles) et les diarthroses (mobiles).

joint

Terminologia Anatomica

articulation

50. articulation du coude (n. f.)

latin : *articulatio cubiti*

conforme à la *Terminologia Anatomica*

Articulation unissant l'extrémité inférieure de l'humérus à l'extrémité supérieure du radius et de l'ulna.

Notes conceptuelles. – L'articulation du coude comprend l'articulation huméroradiale, l'articulation huméro-ulnaire et l'articulation radio-ulnaire.

Il ne faut pas confondre l'articulation du coude et le coude, ce dernier correspondant plus spécifiquement à toute la région de l'articulation du coude, entre le bras et l'avant-bras.

elbow joint

Terminologia Anatomica

51. articulation glénohumérale (n. f.)

latin : *articulatio humeri*

conforme à la *Terminologia Anatomica*

articulatio glenohumeralis

articulation de l'épaule (n. f.)

conforme à la *Terminologia Anatomica*

articulation scapulohumérale (n. f.)

ancienne nomenclature

Articulation sphéroïde unissant la tête de l'humérus à la cavité glénoïdale de la scapula.

Note conceptuelle. – Très mobile, l'articulation glénohumérale permet des mouvements d'abduction, d'adduction, de projection vers l'avant et l'arrière, ainsi que de rotation latérale et médiale.

glenohumeral joint

Terminologia Anatomica

shoulder joint

Terminologia Anatomica

52. articulation huméroradiale (n. f.)

latin : *articulatio humeroradialis*

conforme à la *Terminologia Anatomica*

Articulation unissant le capitulum de l'humérus à la tête du radius.

Notes conceptuelles. – L'articulation huméroradiale permet des mouvements de flexion, d'extension, de pronation et de supination.

L'articulation huméroradiale constitue, avec l'articulation huméro-ulnaire et l'articulation radio-ulnaire, l'articulation du coude.

humeroradial joint

Terminologia Anatomica

53. articulation huméro-ulnaire (n. f.)

latin : *articulatio humeroulnaris*

conforme à la *Terminologia Anatomica*

articulation huméro-cubitale (n. f.)

ancienne nomenclature

Articulation unissant la trochlée de l'humérus à l'incisure trochléaire.

Notes conceptuelles. – L'articulation huméro-ulnaire permet des mouvements de flexion et d'extension.

L'articulation huméro-ulnaire constitue, avec l'articulation huméroradiale et l'articulation radio-ulnaire, l'articulation du coude.

Note linguistique. – Le terme *huméro-ulnaire*, dans *articulation huméro-ulnaire*, s'écrit avec un trait d'union, puisque la soudure des voyelles *o* et *u* engendrerait une prononciation défectueuse.

humero-ulnar joint

Terminologia Anatomica

humeroulnar joint

54. articulation radio-ulnaire distale (n. f.)

latin : *articulatio radioulnaris distalis*

conforme à la *Terminologia Anatomica*

articulation radiocubitale inférieure (n. f.)

ancienne nomenclature

Articulation unissant la circonférence de la tête de l'ulna à l'incisure ulnaire du radius.

Note conceptuelle. – L'articulation radio-ulnaire distale participe, avec l'articulation radio-ulnaire proximale, au mouvement de pronation et de supination de l'avant-bras.

Note linguistique. – Le terme *radio-ulnaire*, comme dans *articulation radio-ulnaire*, s'écrit avec un trait d'union, puisque la soudure des voyelles *o* et *u* engendrerait une prononciation défectueuse.

distal radio-ulnar joint

Terminologia Anatomica

distal radioulnar joint

inferior radio-ulnar joint

inferior radioulnar joint

55. articulation radio-ulnaire proximale (n. f.)

latin : *articulatio radioulnaris proximalis*

conforme à la *Terminologia Anatomica*

articulation radiocubitale supérieure (n. f.)

ancienne nomenclature

Articulation unissant la circonférence de la tête du radius à l'incisure radiale de l'ulna.

Notes conceptuelles. – L'articulation radio-ulnaire proximale participe, avec l'articulation radio-ulnaire distale, au mouvement de pronation et de supination de l'avant-bras.

L'articulation radio-ulnaire proximale constitue, avec l'articulation huméroradiale et l'articulation huméro-ulnaire, l'articulation du coude.

Note linguistique. – Le terme *radio-ulnaire*, comme dans *articulation radio-ulnaire proximale*, s'écrit avec un trait d'union, puisque la soudure des voyelles *o* et *u* engendrerait une prononciation défectueuse.

proximal radio-ulnar joint

Terminologia Anatomica

proximal radioulnar joint

superior radio-ulnar joint

superior radioulnar joint

56. articulation sphéroïde (n. f.)

conforme à la *Terminologia Anatomica*

énarthrose (n. f.)

conforme à la *Terminologia Anatomica*

latin : *articulatio spherioidea enarthrosis*

Articulation synoviale multiaxiale composée d'une tête sphérique qui s'emboîte dans une cavité arrondie.

Notes conceptuelles. – Très mobile, l'articulation sphéroïde permet d'effectuer un grand nombre de mouvements : flexions, extensions, abductions, adductions et rotations.

Le corps humain comporte deux articulations sphéroïdes : l'articulation glénohumérale et l'articulation coxofémorale.

ball and socket joint

Terminologia Anatomica

spheroidal joint

Terminologia Anatomica

enarthrosis

Terminologia Anatomica

57. articulation synoviale (n. f.)

conforme à la *Terminologia Anatomica*

diarthrose (n. f.)

conforme à la *Terminologia Anatomica*

latin : *junctura synovialis articulatio diarthrosis*

Articulation mobile, enveloppée d'une capsule articulaire, qui comporte une cavité articulaire limitée par une membrane synoviale et par des extrémités osseuses recouvertes de cartilage articulaire.

Note conceptuelle. – Presque toutes les articulations de l'appareil locomoteur sont des articulations synoviales.

synovial joint

Terminologia Anatomica

diarthrosis

Terminologia Anatomica

diarthrodial joint

58. articulation temporomandibulaire (n. f.)

latin : *articulatio*

conforme à la Terminologia Anatomica

temporomandibularis

ATM (n. f.)

articulation temporomaxillaire (n. f.)

ancienne nomenclature

Articulation synoviale qui unit la tête du condyle mandibulaire à la cavité glénoïdale de l'os temporal et qui permet les mouvements de la mâchoire.

temporomandibular joint

Terminologia Anatomica

temporo-mandibular joint

TMJ

temporomandibular articulation

temporo-mandibular articulation

TMA

mandibular joint

mandibular articulation

jaw joint

59. atriotomie (n. f.)

Incision chirurgicale d'un atrium.

atriotomy

60. atrium droit (n. m.)

latin : *atrium dextrum*

conforme à la Terminologia Anatomica

oreillette droite (n. f.)

ancienne nomenclature

Cavité, dans la partie supérieure droite du cœur, qui reçoit le sang désoxygéné transporté par la veine cave supérieure et la veine cave inférieure avant de l'envoyer vers le ventricule droit.

right atrium

Terminologia Anatomica

61. atrium gauche (n. m.)

latin : *atrium sinistrum*

conforme à la *Terminologia Anatomica*

oreillette gauche (n. f.)

ancienne nomenclature

Cavité, dans la partie supérieure gauche du cœur, qui reçoit le sang oxygéné transporté par les veines pulmonaires avant de l'envoyer vers le ventricule gauche.

left atrium

Terminologia Anatomica

62. avant-bras (n. m.)

latin : *antebrachium*

conforme à la *Terminologia Anatomica*

Partie du membre supérieur comprise entre le coude et le poignet.

Note conceptuelle. – Le squelette de l'avant-bras est constitué de deux os longs : l'ulna et le radius.

forearm

Terminologia Anatomica

63. bloc opératoire (n. m.)

Unité, au sein d'un hôpital, composée d'un ensemble de salles et d'installations permettant d'effectuer des opérations.

Note conceptuelle. – Un bloc opératoire comprend, entre autres, une salle d'anesthésie, une ou plusieurs salles d'opération et une salle de réveil.

operating suite

operating block

surgical unit

64. bourrelet glénoïdal (n. m.)

latin : *labrum glenoidale*

conforme à la *Terminologia Anatomica*

labrum glenoidale scapulae

labrum glénoïdal de la scapula (n. m.)

conforme à la *Terminologia Anatomica*

Anneau fibrocartilagineux fixé au pourtour de la cavité glénoïdale de la scapula, dont il accroît la profondeur.

Note conceptuelle. – Le bourrelet glénoïdal de la scapula améliore la congruence entre la cavité glénoïdale de la scapula et la tête de l'humérus, qui s'articulent ensemble.

glenoid labrum

Terminologia Anatomica

glenoid labrum of scapula

65. bras (n. m.)

latin : *brachium*

conforme à la *Terminologia Anatomica*

Partie du membre supérieur comprise entre l'épaule et le coude.

Note conceptuelle. – Le squelette du bras est constitué de l'humérus.

Note linguistique. – En langue courante, le terme *bras* réfère à l'ensemble du membre supérieur.

arm

Terminologia Anatomica

66. bride (n. f.)

Formation de tissu conjonctif fibreux en forme de fil ou de bande, reliant anormalement deux organes ou deux surfaces sereuses.

adhesion

67. broche de Kirschner (n. f.)

Tige d'acier inoxydable fine et souple utilisée pour maintenir une traction continue sur un os fracturé.

Note linguistique. – Le terme *broche de Kirschner* tire son nom du chirurgien allemand Martin Kirschner.

Kirschner wire

K-wire

Kirschner apparatus

68. canal anal (n. m.)

latin : *canalis analis*

conforme à la Terminologia Anatomica

rectum périnéal (n. m.)

Segment périnéal rétréci du rectum, commençant au niveau du muscle élévateur de l'anus et se terminant par l'anus.

Notes conceptuelles. – Le canal anal mesure environ 3 cm.

Le canal anal est muni de deux sphincters : le muscle sphincter interne de l'anus, involontaire, et le muscle sphincter externe de l'anus, volontaire.

anal canal

Terminologia Anatomica

69. canal de Havers (n. m.)

Canal nourricier de l'os, situé au centre de l'ostéon et par lequel passent des nerfs ainsi que des vaisseaux sanguins.

Haversian canal

70. canal de Volkmann (n. m.)

canal perforant (n. m.)

Canal transversal de l'os compact, contenant des vaisseaux sanguins ainsi que des nerfs, reliant les canaux de Havers entre eux et avec la cavité médullaire et le périoste.

Volkman's canal

71. capitulum de l'humérus (n. m.)

latin : *capitulum humeri*

conforme à la Terminologia Anatomica

condyle huméral (n. m.)

ancienne nomenclature

Éminence arrondie située à l'extrémité inférieure de l'humérus, en dehors de la trochlée, et qui s'articule avec la tête du radius.

capitulum

Terminologia Anatomica

capitulum of humerus

capitellum

72. capsule articulaire (n. f.)

latin : *capsula articularis*

conforme à la *Terminologia Anatomica*

Enveloppe fibreuse et élastique entourant les articulations synoviales, qui permet de maintenir en contact les surfaces articulaires des os et d'en assurer la stabilité.

joint capsule

Terminologia Anatomica

articular capsule

Terminologia Anatomica

73. cartilage articulaire (n. m.)

Cartilage hyalin lisse recouvrant les surfaces articulaires des os et assurant le glissement entre les pièces osseuses des articulations mobiles ainsi que la répartition des pressions.

Note conceptuelle. – L'épaisseur du cartilage articulaire est proportionnelle à la taille de l'articulation.

articular cartilage

74. cartilage hyalin (n. m.)

Cartilage d'apparence bleuâtre, translucide et vitreuse, composé d'un grand nombre de fibres collagènes permettant un soutien à la fois ferme et flexible.

Notes conceptuelles. – On trouve le cartilage hyalin notamment dans les articulations, les côtes, le nez, le larynx, la trachée et les bronches.

Le squelette de l'embryon se compose principalement de cartilage hyalin.

hyaline cartilage

75. cathéter de Swan-Ganz (n. m.)

cathéter flottant (n. m.)

sonde de Swan-Ganz (n. f.)

Cathéter introduit par voie veineuse dans le tronc pulmonaire, en passant par les cavités droites du cœur, et qui sert principalement à mesurer la pression artérielle pulmonaire.

Note linguistique. – Le cathéter (ou *sonde*) de Swan-Ganz tire son nom de ses inventeurs, les cardiologues américains Harold James Charles Swan et William Ganz, qui l'ont mis au point en 1970.

Swan-Ganz catheter

pulmonary artery catheter

76. cavité articulaire (n. f.)

latin : *cavitas articularis*

conforme à la *Terminologia Anatomica*

Espace situé à l'intérieur d'une capsule articulaire et délimité par la membrane synoviale et les cartilages articulaires contigus.

Note conceptuelle. – La cavité articulaire contient une très petite quantité de liquide synovial, nécessaire au bon fonctionnement des articulations.

articular cavity

Terminologia Anatomica

77. cavité glénoïdale (n. f.)

latin : *cavitas glenoidalis*

conforme à la *Terminologia Anatomica*

cavité glénoïde (n. f.)

conforme à la *Terminologia Anatomica*

glène (n. f.)

Cavité osseuse arrondie et peu profonde dans laquelle s'imbrique le condyle d'un os.

Note conceptuelle. – On trouve une cavité glénoïdale notamment dans l'articulation glénohumérale (épaule), l'articulation radiocarpienne (poignet) et l'articulation temporomandibulaire (mâchoire).

glenoid cavity

Terminologia Anatomica

glenoid fossa

78. cavité glénoïdale de la scapula (n. f.)

latin : *cavitas glenoidalis*
cavitas glenoidalis
scapulae

conforme à la *Terminologia Anatomica*

cavité glénoïde de l'omoplate (n. f.)

ancienne nomenclature

Surface articulaire osseuse de forme ovale, concave et peu profonde, située à l'angle latéral de la scapula et s'articulant avec la tête de l'humérus.

Note conceptuelle. – La cavité glénoïdale de la scapula est orientée en dehors, en haut et en avant.

Note linguistique. – Le terme *omoplate*, dans *cavité glénoïde de l'omoplate*, encore couramment utilisé en français, est néanmoins considéré comme désuet en médecine.

glenoid cavity

Terminologia Anatomica

glenoid cavity of scapula

glenoid fossa of scapula

glenoid cavity of shoulder blade

79. cavité médullaire (n. f.)

latin : *cavitas medullaris*

conforme à la *Terminologia Anatomica*

canal médullaire (n. m.)

Cavité osseuse centrale s'étendant sur toute la longueur de la diaphyse des os longs et contenant la moelle osseuse.

medullary cavity

Terminologia Anatomica

marrow cavity

Terminologia Anatomica

medullary canal

80. cellule à épines (n. f.)

latin : *keratinocytus spinosus*

cellule épineuse (n. f.)

Kératinocyte situé dans la couche épineuse de l'épiderme, caractérisé par sa grande taille et sa forme polyédrique ainsi que par ses nombreuses épines cytoplasmiques reliées aux cellules adjacentes par des desmosomes.

prickle cell

spine cell

spinous keratinocyte

81. cellule bordante (n. f.)

Cellule de forme plate et allongée produite par différenciation de l'ostéoblaste, dont l'activité métabolique est considérablement réduite et qui couvre la surface osseuse.

Note conceptuelle. – Si elles sont sollicitées, les cellules bordantes sont susceptibles de se multiplier et de se redifférencier en ostéoblastes actifs.

lining cell

82. cervicalgie (n. f.)

Douleur ressentie à la région cervicale.

cervicodynia
trachelodynia
neck-pain

langue courante

83. chimiothérapie adjuvante (n. f.)

chimiothérapie postopératoire (n. f.)

Chimiothérapie administrée après le traitement principal d'un cancer afin de diminuer le risque de récurrence ou la formation de métastases.

Notes linguistiques. – On emploie parfois le terme *chimiothérapie postopératoire* lorsque le traitement principal correspond à une chirurgie.

On emploie parfois le terme *postoperative chemotherapy* lorsque le traitement principal du cancer consiste en une chirurgie.

adjuvant chemotherapy
postoperative chemotherapy

84. chimiothérapie néoadjuvante (n. f.)

chimiothérapie préopératoire (n. f.)

Chimiothérapie administrée préalablement au traitement principal dans le but de réduire la taille de la masse tumorale.

Note conceptuelle. – En réduisant la taille de la masse tumorale, la chimiothérapie néoadjuvante permet l'adoption d'un traitement principal plus conservateur.

Note linguistique. – On emploie parfois le terme *chimiothérapie préopératoire* lorsque le traitement principal du cancer consiste en une chirurgie.

neoadjuvant chemotherapy
preoperative chemotherapy

85. circulation extracorporelle (n. f.)

CEC (n. f.)

circulation extra-corporelle (n. f.)

Dérivation totale ou partielle de la circulation sanguine, effectuée en dirigeant le sang veineux intercepté en amont de l'atrium droit vers des appareils de traitement situés à l'extérieur du corps, puis en le réintroduisant en aval, directement dans l'aorte, dans le but d'assécher le cœur lors de certaines opérations cardiaques.

Note conceptuelle. – Les différents appareils de traitement permettent l’oxygénation, le maintien à la bonne température et la filtration du sang dérivé, tout comme le ferait le cœur en temps normal.

Note linguistique. – On observe que les mots composés avec *extra-* sont écrits avec ou sans trait d’union. La tendance est cependant à la soudure.

extracorporeal circulation
extra-corporeal circulation
ECC

86. clamp (n. m.)

emprunt intégral

pince occlusive (n. f.)

rare

Longue pince dotée d'un cran d'arrêt, à deux branches métalliques et à mors rigides ou souples, servant à comprimer un conduit ou une cavité, ou à maintenir un organe dans une position opératoire appropriée.

Notes linguistiques. – L'emprunt à l'anglais *clamp*, attesté depuis le milieu du XIX^e siècle, s'inscrit dans la norme sociolinguistique du français au Québec.

On utilise aussi le pluriel *pinces occlusives* pour désigner cet instrument.

clamp

87. clip (n. m.)

emprunt intégral

Agrafe utilisée en chirurgie pour oblitérer un vaisseau, en tout ou en partie, ou pour servir de repère.

Note linguistique. – L'emprunt intégral à l'anglais *clip* est acceptable, puisqu'il est légitimé en français au Québec, particulièrement dans le domaine hautement spécialisé de la chirurgie.

clip

88. clou centromédullaire (n. m.)

clou intramédullaire (n. m.)

Tige longue et creuse en acier inoxydable que l'on insère dans la cavité médullaire de l'os long fracturé afin de maintenir en place les fragments osseux et de favoriser leur consolidation.

intramedullary nail
IM nail

89. coccyx (n. m.)

conforme à la *Terminologia Anatomica*

os coccyx (n. m.)

conforme à la *Terminologia Anatomica*

latin : *os coccygis*

coccyx

Segment inférieur de la colonne vertébrale situé sous le sacrum et constitué des quatre vertèbres coccygiennes soudées les unes aux autres en une seule structure osseuse de forme triangulaire.

coccyx

Terminologia Anatomica

90. coiffe des rotateurs (n. f.)

Ensemble anatomofonctionnel constitué des tendons des quatre muscles rotateurs de l'épaule, qui adhèrent à la capsule articulaire et stabilisent la tête de l'humérus dans la cavité glénoïdale.

Note conceptuelle. – Les tendons formant la coiffe des rotateurs sont ceux du muscle subscapulaire, du muscle supraépineux, du muscle infraépineux et du muscle petit rond.

rotator cuff

91. col anatomique de l'humérus (n. m.)

latin : *collum anatomicum humeri*

Sillon osseux circulaire qui délimite la tête de l'humérus.

anatomical neck of humerus

92. colonne cervicale (n. f.)

rachis cervical (n. m.)

Segment supérieur de la colonne vertébrale correspondant aux sept vertèbres cervicales, qui s'étend de la base du cerveau jusqu'au sommet de la colonne thoracique.

cervical spine

93. colonne lombale (n. f.)

rachis lombal (n. m.)

colonne lombaire (n. f.)

désuet

rachis lombaire (n. m.)

désuet

Segment médian de la colonne vertébrale correspondant aux cinq vertèbres lombales, qui s'étend de la base de la colonne thoracique jusqu'au sommet du sacrum.

lumbar spine

lumbar vertebral spine

94. colonne thoracique (n. f.)

colonne dorsale (n. f.)

rachis thoracique (n. m.)

rachis dorsal (n. m.)

Segment médian supérieur de la colonne vertébrale correspondant aux douze vertèbres sur lesquelles s'articulent les côtes et qui s'étend de la base de la colonne cervicale jusqu'au sommet de la colonne lombale.

thoracic spine

95. coloration de Gram (n. f.)

méthode de Gram (n. f.)

Technique de coloration des bactéries ayant pour but de distinguer leur type en fonction de l'aptitude de leur paroi à maintenir la couleur après lavement.

Note conceptuelle. – La coloration de Gram consiste en la coloration de l'intérieur des bactéries et ensuite en leur décoloration à l'aide d'un mélange d'alcool et d'acétone. Après le lavage à l'alcool, les bactéries à Gram positif conservent la coloration en raison de l'épaisseur de leur paroi et de leur composition chimique particulière, alors que les bactéries à Gram négatif la perdent.

Gram stain

Gram's method

Gram staining

96. commissurotomie (n. f.)

Incision chirurgicale d'une commissure afin d'agrandir un orifice cardiaque.

Note conceptuelle. – La commissurotomie peut être pratiquée, par exemple, sur la commissure d'une des valves cardiaques.

commissurotomy

97. condyle (n. m.)

latin : *condylus*

conforme à la *Terminologia Anatomica*

Éminence articulaire située à l'extrémité de certains os, qui s'articule généralement avec une cavité glénoïdale.

condyle

Terminologia Anatomica

98. consolidation (n. f.)

union osseuse (n. f.)

Processus physiologique permettant la cicatrisation du tissu osseux en stabilisant les fragments osseux par la formation d'un cal, et menant à la restitution de la structure géométrique et fonctionnelle de l'os.

consolidation

union

99. cornéocyte (n. m.)

latin : *keratinocytus squamosus*

cellule cornée (n. f.)

corneocytus epidermalis

cellule kératinisée (n. f.)

Kératinocyte anucléé, aplati, desséché et totalement kératinisé qui forme la couche cornée de l'épiderme.

Notes conceptuelles. – Les kératinocytes prennent progressivement la forme de cornéocytes à mesure qu'ils migrent vers la couche cornée de l'épiderme.

Les cornéocytes constituent la fin du processus de maturation des kératinocytes.

corneocyte

horny cell

keratinized cell

horn cell

squamous keratinocyte

100. coronaropathie (n. f.)

maladie coronarienne (n. f.)

Atteinte pathologique des vaisseaux coronaires.

coronary artery disease

coronary heart disease

CHD

101. corps du fémur (n. m.)

latin : *corpus femoris*

conforme à la *Terminologia Anatomica*

diaphyse du fémur (n. f.)

diaphyse fémorale (n. f.)

Partie moyenne du fémur, de forme tubulaire et qui en constitue l'axe longitudinal.

body of femur

Terminologia Anatomica

shaft of femur

Terminologia Anatomica

femoral shaft

femoral diaphysis

diaphysis of femur

102. couche basale (n. f.)

latin : *stratum basale*

couche germinative (n. f.)

Couche la plus profonde de l'épiderme, comprenant une assise unique de cellules cylindriques ou cubiques qui assurent le renouvellement cellulaire de l'épiderme.

stratum basale

basal cell layer

basal layer

stratum germinativum

103. couche claire (n. f.)

latin : *stratum lucidum*

Couche de transition située dans l'épiderme, entre la couche granuleuse encore métaboliquement active et la couche cornée inerte, constituée de quelques épaisseurs de kératinocytes aplatis, clairs et morts.

Note conceptuelle. – On ne trouve une couche claire que dans l'épiderme épais de la paume de la main et de la plante du pied.

stratum lucidum

clear layer

104. couche cornée (n. f.)

latin : *stratum corneum*

Couche la plus superficielle de l'épiderme, constituée de 20 à 30 rangées de cornéocytes et qui protège les cellules plus profondes contre les agressions environnementales et la déperdition d'eau.

Notes conceptuelles. – La desquamation des cornéocytes, une fois le rôle de protection de ces derniers rempli, fait partie du processus de renouvellement perpétuel de la couche cornée.

La couche cornée peut occuper jusqu'aux trois quarts de l'épaisseur de l'épiderme.

stratum corneum

horny layer

corneal layer

105. couche épineuse (n. f.)

latin : *stratum spinosum*

couche des cellules à épines (n. f.)

couche de Malpighi (n. f.)

corps muqueux de Malpighi (n. m.)

Couche de l'épiderme située entre la couche basale et la couche granuleuse, constituée de plusieurs assises de cellules à épines disposées en mosaïque et qui s'aplatissent à mesure de leur progression vers la surface épidermique.

Note linguistique. – Les termes *couche de Malpighi* et *corps muqueux de Malpighi* tirent leur nom du médecin italien Marcello Malpighi (1628-1694).

stratum spinosum

spinous layer

prickle cell layer

106. couche granuleuse (n. f.)

latin : *stratum granulosum*

Couche de l'épiderme située entre la couche épineuse et la couche claire, constituée de quatre à cinq assises de kératinocytes aplatis horizontalement qui contiennent des grains de kératohyaline, et dont le noyau est en voie de dégénérescence.

stratum granulosum

granular layer

107. coude (n. m.)

latin : *cubitus*

conforme à la Terminologia Anatomica

Segment du membre supérieur situé entre le bras et l'avant-bras.

Notes conceptuelles. – Le coude comporte deux régions : la région antérieure et la région postérieure.

Il ne faut pas confondre le coude et l'articulation du coude, cette dernière correspondant à une partie plus spécifique du coude.

elbow

Terminologia Anatomica

108. crête iliaque (n. f.)

latin : *crista iliaca*

conforme à la *Terminologia Anatomica*

Bord supérieur de l'ilium, épais et rugueux, rappelant la forme d'un s.

Note conceptuelle. – La crête iliaque comporte une lèvre interne, un sillon intermédiaire ainsi qu'une lèvre externe.

iliac crest

Terminologia Anatomica

crest of ilium

109. crise thyrotoxisque (n. f.)

crise thyrotoxisque (n. f.)

basedowisme aigu (n. m.)

Trouble aigu grave caractérisé par l'exacerbation de la thyrotoxicose, qui se manifeste par une agitation extrême, une hyperpyrexie accompagnée de transpiration profuse, une tachycardie avec tremblements, des douleurs abdominales et céphaliques ainsi qu'une altération des facultés mentales.

Notes conceptuelles. – La crise thyrotoxisque constitue parfois l'évolution de la maladie de Basedow, mais peut aussi se manifester notamment à la suite d'une thyroïdectomie ratée ou de toute autre intervention chirurgicale, d'une infection ou d'une maladie intercurrente.

La crise thyrotoxisque peut rapidement aboutir au marasme, au coma et éventuellement à la mort du sujet, si un traitement n'est pas administré rapidement.

thyroid crisis

thyrotoxic crisis

thyroid storm

thyrotoxic storm

110. crural (adj.)

Relatif à la cuisse.

Note conceptuelle. – On parlera par exemple de *névralgie crurale* et de *nerf crural*.

crural

111. curage ganglionnaire (n. m.)

évidement ganglionnaire (n. m.)

dissection ganglionnaire (n. f.)

lymphadénectomie (n. f.)

Ablation chirurgicale d'un groupe de ganglions et, si nécessaire, des tissus lymphatiques avoisinants, lorsqu'ils sont atteints de métastases.

lymphadenectomy
lymph node dissection

112. curetage (n. m.)

curettage (n. m.)
curage (n. m.)

Ablation du contenu d'une cavité naturelle ou pathologique à l'aide d'une curette ou d'un système d'aspiration.

Note conceptuelle. – Le curetage peut être pratiqué à des fins thérapeutiques ou diagnostiques.

curettage
curretement

113. curetage (n. m.)

curettage (n. m.)

Ablation de l'endomètre ou du contenu de l'utérus gravide à l'aide d'une curette ou d'un système d'aspiration.

Notes conceptuelles. – Le curetage peut être pratiqué à des fins abortives, lors d'un avortement spontané afin de récupérer les résidus fœtaux, à des fins thérapeutiques ou encore diagnostiques.

curettage

114. cystoprostatectomie (n. f.)

Opération chirurgicale par laquelle on procède à l'ablation simultanée de la vessie et de la prostate.

cystoprostatectomy

115. débridement (n. m.)

adhésiolyse (n. f.)

Ablation des brides qui compriment un tissu ou un organe, ou qui entravent la circulation sanguine.

adhesiolysis
adhesiotomy

116. débridement (n. m.)

Nettoyage d'une lésion traumatique ou infectée, effectué en dilatant l'ouverture de celle-ci par l'excision des tissus abîmés, nécrosés ou infectés dans le but d'exposer les tissus sains qui l'entourent.

debridement
débridement
rare

117. déchirure du ménisque du genou (n. f.)

déchirure du ménisque (n. f.)
déchirure méniscale (n. f.)

Lésion traumatique d'un ménisque articulaire du genou, caractérisée par sa déchirure partielle ou totale, généralement à la suite d'une torsion brutale du fémur sur le tibia.

Note conceptuelle. – À cause de sa mobilité limitée, le ménisque médial du genou se déchire plus fréquemment que le ménisque latéral.

meniscal tear
meniscus tear

118. décubitus (n. m.)

Attitude du corps étendu sur un plan horizontal.

Note conceptuelle. – On distingue trois types de décubitus selon la partie du corps qui est en contact avec le plan horizontal : le décubitus dorsal, le décubitus ventral et le décubitus latéral.

decubitus

119. décubitus dorsal (n. m.)

Attitude du corps qui est étendu sur le dos, sur un plan horizontal.

Note conceptuelle. – On emploie parfois le générique *décubitus* pour désigner ce concept, étant donné que le décubitus dorsal est l'attitude la plus souvent observée.

dorsal decubitus
supine position

120. décubitus latéral (n. m.)

latérocubitus (n. m.)

Attitude du corps qui est étendu sur le côté, sur un plan horizontal.

lateral decubitus

lateral position

121. décubitus ventral (n. m.)

procubitus (n. m.)

Attitude du corps qui est étendu sur le ventre, sur un plan horizontal.

ventral decubitus

prone position

122. déplacement (n. m.)

Changement de position d'un organe ou d'une structure anatomique par rapport à son emplacement initial.

Note conceptuelle. – Par exemple, il peut s'agir des fragments d'un os fracturé.

displacement

123. dermatome (n. m.)

Bande cutanée bilatérale principalement innervée par une paire de nerfs sensitifs.

Notes conceptuelles. – Tous les nerfs sensitifs, à l'exception de ceux qui émergent de l'atlas (C1), correspondent à un dermatome donné.

Les dermatomes, qui se chevauchent en grande partie, sont disposés horizontalement sur le tronc et verticalement sur les membres.

L'examen de la sensibilité des dermatomes permet de situer le niveau des lésions médullaires.

dermatome

dermatomic area

124. désarticulation (n. f.)

Ablation totale ou partielle d'un membre, pratiquée à la hauteur de l'articulation.

disarticulation

125. désarticulation de Lisfranc (n. f.)

amputation de Lisfranc (n. f.)
désarticulation tarsométatarsienne (n. f.)

Désarticulation effectuée au niveau de l'articulation tarsométatarsienne, afin de détacher l'avant-pied du reste du corps.

Lisfranc's amputation
Lisfranc's operation
tarsometatarsal disarticulation

126. desmosome (n. m.)

latin : *macula adhaerens*
desmosoma

Structure en forme de disque constituant un épaissement localisé de la membrane cellulaire périphérique et permettant l'adhésion ainsi que la communication des cellules adjacentes entre elles.

Note conceptuelle. – Les desmosomes sont particulièrement abondants dans les tissus soumis à de grandes forces mécaniques, comme le myocarde et l'épiderme.

desmosome
macula adherens
bridge corpuscle

127. diastolique (adj.)

Relatif à la diastole.

diastolic

128. disque articulaire (n. m.)

latin : *discus articularis*

[conforme à la Terminologia Anatomica](#)

Fibrocartilage interarticulaire lentiforme et biconcave qui établit une liaison entre les surfaces articulaires d'une articulation synoviale et qui divise une cavité articulaire en deux.

Notes conceptuelles. – On trouve des disques articulaires notamment dans l'articulation radiocarpienne, l'articulation temporomandibulaire et l'articulation acromioclaviculaire.

Il ne faut pas confondre le disque articulaire avec le ménisque articulaire, qui désigne une structure anatomique semblable.

articular disc
[Terminologia Anatomica](#)
articular disk

129. disque intervertébral (n. m.)

latin : *discus intervertebralis*

conforme à la *Terminologia Anatomica*

Fibrocartilage élastique, interposé entre deux corps vertébraux, qui est composé d'un noyau pulpeux entouré d'un anneau fibreux et dont le rôle est de répartir les pressions et d'assurer la mobilité de la colonne vertébrale.

Notes conceptuelles. – La colonne vertébrale comporte 23 disques intervertébraux, qui représentent environ 25 % de sa longueur totale.

Il n'y a pas de disques intervertébraux entre l'occiput et l'atlas, ni entre l'atlas et l'axis.

intervertebral disc

Terminologia Anatomica

intervertebral disk

intervertebral cartilage

130. dissection (n. f.)

Action d'isoler ou de séparer méthodiquement des organes, généralement à l'aide d'un scalpel.

Note conceptuelle. – La dissection est généralement pratiquée dans le but d'étudier la disposition et les particularités anatomiques des organes, ou pour isoler des éléments en vue d'une opération chirurgicale spécifique.

dissection

131. donneur (n. m.)

donneuse (n. f.)

Personne vivante ou décédée chez qui on prélève, en tout ou en partie, un organe, un tissu ou des cellules en vue de procéder à une greffe.

Note conceptuelle. – Parfois, le donneur est également le receveur : c'est le cas lorsque le greffon est prélevé sur une partie de son corps et implanté ailleurs sur celui-ci.

donor

132. donneur (n. m.)

donneuse (n. f.)

Personne qui fait don de son sang en vue d'une transfusion ultérieure destinée à combler les

donor

133. drainage (n. m.)

Intervention visant à évacuer les liquides septiques ou aseptiques en rétention dans un organisme.

Note conceptuelle. – Le drainage peut se faire par l'intermédiaire d'un tube, d'une mèche de gaze, d'une lame de caoutchouc ou de tout autre moyen empêchant temporairement la fermeture complète de l'orifice de sortie.

drainage

134. dystrophie musculaire (n. f.)

DM (n. f.)

Myopathie héréditaire provoquant une dégénérescence progressive des muscles striés.

Notes conceptuelles. – L'atteinte musculaire peut se manifester à tout âge, et se traduit généralement par une diminution de la force et du volume des muscles concernés.

La dystrophie musculaire peut prendre plusieurs formes, dont la plus grave et la plus répandue est la maladie de Duchenne.

muscular dystrophy

MD

myodystrophy

myodystrophia

135. échocardiographie (n. f.)

échographie cardiaque (n. f.)

Exploration du cœur et de ses différentes structures au moyen d'ultrasons.

Note conceptuelle. – L'échocardiographie peut être transthoracique ou transœsophagienne.

echocardiography

ultrasound cardiology

ultrasonic cardiology

136. échocardiographie transœsophagienne (n. f.)

ETO (n. f.)

échographie cardiaque transœsophagienne (n. f.)

échographie transœsophagienne (n. f.)

Échocardiographie permettant de visualiser les structures cardiaques internes situées derrière l'œsophage et qui se pratique par voie endocœsophagienne en introduisant, par la

bouche, une sonde échographique que l'on fait descendre dans l'œsophage jusqu'à la hauteur des atriums du cœur.

Note conceptuelle. – L'échocardiographie transœsophagienne s'effectue en mode bidimensionnel. Ce mode produit des images anatomiques en deux dimensions et il permet d'étudier les mouvements et les mensurations des différentes parties du cœur. Il s'agit d'un examen complémentaire à l'échocardiographie transthoracique qui permet d'observer beaucoup plus finement la partie postérieure du cœur (atriums, valves).

transesophageal echocardiography

TEE

transesophageal ultrasound

137. échocardiographie transthoracique (n. f.)

ETT (n. f.)

ECT (n. f.)

échographie cardiaque transthoracique (n. f.)

Échocardiographie réalisée en posant la sonde à ultrasons sur le thorax du malade, placé en décubitus latéral gauche ou sur le dos.

transthoracic echocardiography

TTE

138. éminence (n. f.)

latin : *eminentia*

conforme à la Terminologia Anatomica

Saillie plus ou moins arrondie à la surface d'un os, d'une structure anatomique ou d'un tissu.

eminence

Terminologia Anatomica

139. enclouage (n. m.)

Insertion de clous dans les fragments osseux fracturés afin de les maintenir en place et de favoriser leur consolidation.

nailing

140. enclouage centromédullaire (n. m.)

enclouage intramédullaire (n. m.)

Enclouage caractérisé par l'insertion d'un clou centromédullaire dans la cavité médullaire d'un os long fracturé.

intramedullary nailing

141. endartériectomie (n. f.)

thromboendartériectomie (n. f.)

Intervention chirurgicale visant à rétablir la perméabilité d'un segment d'artère oblitéré ou rétréci par l'athérosclérose.

Note conceptuelle. – L'endartériectomie consiste en l'ouverture du segment artériel obstrué afin de permettre la résection du thrombus ainsi que des parties nécrosées et dégénérées des tuniques internes qui y adhèrent.

endarterectomy

142. épicondyle latéral de l'humérus (n. m.)

latin : *epicondylus lateralis*

conforme à la *Terminologia Anatomica*

épicondyle (n. m.)

ancienne nomenclature

Processus situé sur la face latérale de l'épiphyse distale de l'humérus, donnant insertion au ligament collatéral radial ainsi qu'aux muscles épicondyliens latéraux.

lateral epicondyle of humerus

lateral epicondyle

Terminologia Anatomica

143. épicondyle médial de l'humérus (n. m.)

latin : *epicondylus medialis*

conforme à la *Terminologia Anatomica*

épitrochlée (n. f.)

ancienne nomenclature

Processus situé sur la face médiale de l'épiphyse distale de l'humérus, donnant insertion aux muscles épicondyliens médiaux.

medial epicondyle

Terminologia Anatomica

medial epicondyle of humerus

144. épine de la scapula (n. f.)

latin : *spina scapulae*

conforme à la *Terminologia Anatomica*

épine scapulaire (n. f.)

épine de l'omoplate (n. f.)

ancienne nomenclature

Saillie osseuse triangulaire placée obliquement sur la face postérieure de la scapula, qui divise celle-ci en fosse supraépineuse et en fosse infraépineuse, et qui permet l'insertion des muscles trapèze et deltoïde.

Note conceptuelle. – L'épine de la scapula se prolonge en dehors par l'acromion.

spine of scapula

Terminologia Anatomica

scapular spine

shoulder blade spine

145. épine iliaque antéro-inférieure (n. f.)

latin : *spina iliaca anterior inferior*

conforme à la *Terminologia Anatomica*

épine iliaque antérieure et inférieure (n. f.)

conforme à la *Terminologia Anatomica*

Saillie osseuse située sur le bord antérieur de l'ilium, sous l'épine iliaque antérosupérieure.

Note linguistique. – Le terme *antéro-inférieure*, comme dans *épine iliaque antéro-inférieure*, s'écrit avec un trait d'union, puisque la soudure des voyelles *o* et *i* engendrerait une prononciation défectueuse.

anterior inferior iliac spine

Terminologia Anatomica

146. épine iliaque antérosupérieure (n. f.)

latin : *spina iliaca anterior superior*

conforme à la *Terminologia Anatomica*

épine iliaque antérieure et supérieure (n. f.)

conforme à la *Terminologia Anatomica*

Saillie osseuse formée par l'extrémité antérieure de la crête iliaque.

anterior superior iliac spine

Terminologia Anatomica

147. épine iliaque postéro-inférieure (n. f.)

latin : *spina iliaca posterior inferior*

conforme à la *Terminologia Anatomica*

épine iliaque postérieure et inférieure (n. f.)

conforme à la *Terminologia Anatomica*

Saillie osseuse située à l'extrémité supérieure de la grande incisure ischiatique.

Note linguistique. – Le terme *postéro-inférieure*, comme dans *épine iliaque postéro-inférieure*, s'écrit avec un trait d'union, puisque la soudure des voyelles *o* et *i* engendrerait une prononciation défectueuse.

posterior inferior iliac spine

Terminologia Anatomica

148. épine iliaque postérosupérieure (n. f.)

conforme à la *Terminologia Anatomica*

épine iliaque postérieure et supérieure (n. f.)

conforme à la *Terminologia Anatomica*

latin : *spina iliaca posterior superior*

Saillie osseuse formée par l'extrémité postérieure de la crête iliaque.

posterior superior iliac spine

Terminologia Anatomica

149. épine ischiatique (n. f.)

conforme à la *Terminologia Anatomica*

épine sciatique (n. f.)

ancienne nomenclature

latin : *spina ischiadica*

Saillie osseuse aiguë de forme triangulaire située entre la grande incisure ischiatique et la petite incisure ischiatique.

ischial spine

Terminologia Anatomica

sciatic spine

ischiadical spine

spine of the ischium

150. excision (n. f.)

Ablation totale ou partielle d'un tissu ou d'un organe peu volumineux.

excision

151. exérèse (n. f.)

Ablation chirurgicale visant à retirer du corps un élément naturel ou pathologique, en tout ou en partie, généralement dans le but d'en faire l'analyse.

Note linguistique. – Le terme *exérèse* est d'emploi très fréquent en oncologie.

excision

removal

exeresis

152. extraction (n. f.)

Intervention chirurgicale visant à retirer un corps étranger, une substance pathologique ou un organe malade.

extraction

removal

153. faisceau latéral du plexus brachial (n. m.)

conforme à la *Terminologia Anatomica*

latin : *fasciculus lateralis plexus brachialis*

tronc secondaire antéro-externe (n. m.)

ancienne nomenclature

Segment distal du plexus brachial issu de l'anastomose des branches antérieures des troncs supérieur et moyen du plexus brachial.

lateral cord of brachial plexus

Terminologia Anatomica

154. faisceau médial du plexus brachial (n. m.)

conforme à la *Terminologia Anatomica*

latin : *fasciculus medialis plexus brachialis*

tronc secondaire antéro-interne (n. m.)

ancienne nomenclature

Segment distal du plexus brachial issu de la branche antérieure du tronc inférieur du plexus brachial.

medial cord of brachial plexus

Terminologia Anatomica

155. faisceau postérieur du plexus brachial (n. m.)

conforme à la *Terminologia Anatomica*

latin : *fasciculus posterior plexus brachialis*

tronc secondaire postérieur (n. m.)

ancienne nomenclature

Segment distal du plexus brachial issu de l'anastomose des branches postérieures des troncs supérieur, moyen et inférieur du plexus brachial.

posterior cord of brachial plexus

Terminologia Anatomica

156. fascia lata (n. m.)

conforme à la *Terminologia Anatomica*

latin : *fascia lata*

aponévrose fémorale (n. f.)

ancienne nomenclature

Aponévrose constituant le prolongement du fascia glutéal, fixée sur la crête iliaque, le ligament inguinal et le tubercule pubien, et qui enveloppe les muscles de la région crurale tout en formant des cloisons intermusculaires.

fascia lata

Terminologia Anatomica

157. fasciotomie (n. f.)

Incision chirurgicale d'un fascia.

fasciotomy

158. fibrillation atriale (n. f.)

FA (n. f.)

fibrillation auriculaire (n. f.)

Trouble du rythme cardiaque caractérisé par des contractions atriales rapides, désynchronisées et inefficaces causées par une activité électrique désordonnée des fibres musculaires des atriums.

Note conceptuelle. – La fibrillation atriale est à l'origine des contractions ventriculaires irrégulières et souvent rapides.

atrial fibrillation

AF

AFib

auricular fibrillation

159. fissure anale (n. f.)

Ulcération allongée et superficielle siégeant entre les plis radiés de l'anus, caractérisée par des douleurs intenses lors de la défécation et une contracture du muscle sphincter interne de l'anus.

Note conceptuelle. – Quoique, dans la majorité des cas, la fissure anale se résorbe sous traitement médical simple, il arrive qu'une infection empêche la plaie de se refermer.

anal fissure

160. fixateur externe (n. m.)

Matériel temporaire d'ostéosynthèse destiné à maintenir en place les fragments osseux après une fracture au moyen de tiges métalliques enfoncées dans l'os à distance du foyer de fracture et reliées par une ou deux barres de fixation externes.

Notes conceptuelles. – Les fixateurs externes peuvent également être utilisés dans le but d'allonger les os des membres.

Les fixateurs externes requièrent des soins aseptiques réguliers afin de minimiser les risques d'infection à l'endroit où les tiges métalliques transpercent la peau.

external fixator

161. fixateur interne (n. m.)

Matériel d'ostéosynthèse interne, temporaire ou permanent, destiné à maintenir en place les fragments osseux après une fracture en les rapprochant au moyen de vis, de plaques, de clous ou de fils.

internal fixator

162. fosse cubitale (n. f.)

latin : *fossa cubitalis*

conforme à la *Terminologia Anatomica*

pli du coude (n. m.)

langue courante

Région triangulaire formant une dépression sur la face antérieure du coude.

Note conceptuelle. – On choisit souvent la fosse cubitale pour les prélèvements sanguins, les transfusions ou les injections intraveineuses, étant donné l'accessibilité des veines superficielles à cet endroit.

cubital fossa

Terminologia Anatomica

elbow pit

antecubital space

chelidon

triangle of elbow

163. fosse infraépineuse (n. f.)

latin : *fossa infraspinata*

conforme à la *Terminologia Anatomica*

fosse sous-épineuse (n. f.)

ancienne nomenclature

Dépression située au-dessous de l'épine de la scapula, dans laquelle s'insère le muscle infraépineux.

infraspinous fossa

Terminologia Anatomica

infraspinatous fossa

infraspinatus fossa

164. fosse subscapulaire (n. f.)

latin : *fossa subscapularis*

conforme à la *Terminologia Anatomica*

fosse sous-scapulaire (n. f.)

ancienne nomenclature

Face antérieure concave de la scapula, sur laquelle s'insère le muscle subscapulaire.

Note linguistique. – Le terme *fosse sous-scapulaire* tend à être remplacé par le terme *fosse subscapulaire*.

subscapular fossa

Terminologia Anatomica

165. fosse supraépineuse (n. f.)

latin : *fossa supraspinata*

conforme à la *Terminologia Anatomica*

fosse sus-épineuse (n. f.)

ancienne nomenclature

Dépression située au-dessus de l'épine de la scapula et dans laquelle s'insère le muscle supraépineux.

supraspinous fossa

Terminologia Anatomica

supraspinatous fossa

supraspinatus fossa

166. fraction d'éjection ventriculaire (n. f.)

FEV (n. f.)

fraction d'éjection (n. f.)

Proportion du volume sanguin ventriculaire télésystolique éjectée pendant la systole.

Note conceptuelle. – La fraction d'éjection se situe aux alentours de 60 % chez une personne en santé. Un pourcentage inférieur peut être symptomatique d'un dysfonctionnement cardiaque.

ejection fraction

EF

167. fracture avec déplacement (n. f.)

fracture déplacée (n. f.)

Fracture dont les fragments osseux sont désalignés.

Notes conceptuelles. – Les quatre types de fractures avec déplacement sont le déplacement en baïonnette, le raccourcissement, l'angulation et le décalage.

Une fracture avec déplacement doit être réduite pour remettre les fragments osseux en place.

displaced fracture

168. fracture ouverte (n. f.)

Fracture dont le foyer communique avec l'extérieur par l'intermédiaire d'une plaie cutanée.

Notes conceptuelles. – La plaie cutanée peut avoir été infligée de dedans en dehors par un fragment osseux pointu, qui est alors exposé, ou de dehors en dedans par choc direct.

Les fractures ouvertes, particulièrement celles de dehors en dedans, sont à risque accru d'infection en raison de l'exposition à des bactéries, à des débris ou à des souillures, et sont plus longues à se consolider que les fractures fermées.

open fracture

compound fracture

169. fracture pathologique (n. f.)

Fracture qui se produit sur un os préalablement fragilisé par un processus pathologique.

pathologic fracture

pathological fracture

170. fracture spontanée (n. f.)

Fracture qui survient à la suite d'un traumatisme minime, voire inexistant.

Note linguistique. – Le terme *fracture spontanée* peut aussi être envisagé sous un autre angle. En effet, on peut parfois estimer qu'il tient plutôt du mécanisme de survenue de la fracture et non de son étiologie.

spontaneous fracture

171. grand trochanter (n. m.)

latin : *trochanter major*

conforme à la Terminologia Anatomica

Processus quadrangulaire et volumineux, situé du côté externe de l'extrémité supérieure du fémur et sur lequel s'insèrent la majorité des muscles de la hanche.

Note linguistique. – Le terme *trochanter* vient d'un mot grec qui signifie « courir ». Il se prononce [tro-kan-tèr].

greater trochanter

Terminologia Anatomica

172. grande incisure ischiatique (n. f.)

latin : *incisura ischiadica major*

conforme à la *Terminologia Anatomica*

grande échancrure sciatique (n. f.)

ancienne nomenclature

Incisure située entre l'épine iliaque postéro-inférieure et l'épine ischiatique.

greater sciatic notch

Terminologia Anatomica

sacrosciatic notch

iliosciatic notch

173. granulomatose avec polyangéite (n. f.)

GPA (n. f.)

angéite granulomateuse nécrosante (n. f.)

granulomatose de Wegener (n. f.)

maladie de Wegener (n. f.)

syndrome de Wegener (n. m.)

Maladie auto-immune caractérisée par une inflammation nécrosante de la paroi des petits vaisseaux irriguant l'appareil respiratoire et les reins, qui se manifeste principalement par une sinusite, une rhinite et une otite, auxquelles s'ajoutent une hématurie et une protéinurie, et qui peut évoluer vers une atteinte de tous les organes.

Note conceptuelle. – La granulomatose avec polyangéite est une maladie rare à prédominance masculine.

granulomatosis with polyangiitis

GPA

Wegener's granulomatosis

Wegener granulomatosis

WG

174. greffe (n. f.)

transplantation (n. f.)

Implantation de cellules, d'un tissu ou d'un organe entier ou d'une de ses parties, prélevés ailleurs sur le corps du receveur ou sur celui d'un autre donneur, de façon à garder le greffon vivant.

Note conceptuelle. – Lorsque le greffon est prélevé directement sur le receveur, on parle d'*autogreffe*. Lorsqu'il est prélevé sur un donneur tiers, on parle d'*allogreffe*.

Note linguistique. – Bien que la distinction entre les termes *greffe* « transfert d'un tissu » et *transplantation* « transfert d'un organe nécessitant le rétablissement de la continuité vasculaire » soit désuète, on constate que le terme *transplantation* reste plus répandu lorsqu'il s'agit du cœur.

graft
grafting
transplantation
transplant

175. greffe libre (n. f.)

Greffe d'un greffon n'ayant plus aucune anastomose vasculaire avec son site d'origine.

free graft

176. greffe osseuse (n. f.)

greffe d'os (n. f.)

Greffe destinée à substituer un fragment osseux intact, naturel ou artificiel, à un fragment osseux lésé ou manquant.

Notes conceptuelles. – Une greffe osseuse est généralement réalisée pour favoriser la consolidation d'une fracture ou encore pour combler la perte de substance osseuse, par exemple à la suite de l'ablation d'une tumeur cancéreuse.

Le greffon osseux peut être fixé à l'aide de vis, de clous ou de plaques.

bone graft

177. greffon (n. m.)

greffe (n. f.)

transplant (n. m.)

Tissu, ensemble de cellules, partie d'organe ou organe entier destinés à être implantés sur un receveur.

Note conceptuelle. – Le greffon peut provenir du propre corps du receveur ou du corps d'un donneur tiers.

graft
transplant

178. hallux (n. m.)

conforme à la *Terminologia Anatomica*

gros orteil (n. m.)

conforme à la *Terminologia Anatomica*

latin : *hallux*

digitus primus

digitus primus pedis

Orteil le plus volumineux, situé au bord médial du pied et formé de deux phalanges.

great toe

Terminologia Anatomica

big toe

hallux

179. hallux valgus (n. m.)

hallus valgus (n. m.)

hallux abductus (n. m.)

hallus abductus (n. m.)

Attitude vicieuse de l'hallux qui est dévié en dehors et qui croise le deuxième orteil.

Note conceptuelle. – Cette déviation de l'hallux entraîne souvent une subluxation de l'articulation métatarsophalangienne.

hallux valgus

bunion

hallux abduco valgus

hallux abducovalgus

180. hémogramme (n. m.)

hématogramme (n. m.)

formule sanguine complète (n. f.)

FSC (n. f.)

numération formule sanguine (n. f.)

NFS (n. f.)

Examen sanguin comprenant une numération des éléments figurés du sang ainsi qu'une analyse de leur morphologie.

complete blood count

CBC

blood count

blood cell count

blood profile

181. hémogramme (n. m.)

hématogramme (n. m.)

Résultat d'un examen sanguin comprenant une numération des éléments figurés du sang ainsi qu'une analyse de leur morphologie.

Note conceptuelle. – Les résultats d'une numération sont en nombre d'éléments par mm³ de sang.

hemogram

haemogram

182. hémostase (n. f.)

hémostasie (n. f.)

rare

Ensemble des mécanismes biologiques ou des traitements thérapeutiques mis en œuvre pour arrêter l'hémorragie lors d'une brèche vasculaire.

Notes conceptuelles. – L'hémostase peut être divisée en deux étapes, soit l'hémostase primaire et l'hémostase secondaire. L'hémostase primaire a pour but l'arrêt du saignement par la formation d'un clou plaquettaire, alors que l'hémostase secondaire concerne plutôt le processus de coagulation menant à la formation d'un caillot.

Dans les cas plus graves de rupture tissulaire ou vasculaire, l'administration d'agents hémostatiques ou une intervention chirurgicale peuvent être nécessaires.

hemostasis

haemostasis

Royaume-Uni

hemostasia

haemostasia

Royaume-Uni

183. hernie discale (n. f.)

hernie du disque intervertébral (n. f.)

Hernie du noyau pulpeux d'un disque intervertébral résultant d'une lésion de l'anneau fibreux qui en assure la stabilité.

Notes conceptuelles. – Dans la majorité des cas, une hernie discale affecte la région lombale, bien qu'elle puisse aussi toucher la région cervicale. Elle est généralement occasionnée par une chute, un faux mouvement suivi d'une torsion de la colonne vertébrale, le port de lourdes charges ou un effort de soulèvement.

Une hernie discale peut exercer une pression sur les racines nerveuses, causant ainsi des douleurs très vives, voire une paralysie des membres inférieurs.

La plupart des hernies discales ne requièrent pas de traitement chirurgical.

Note linguistique. – Le *h* de *hernie* est aspiré. On écrira donc, par exemple : *la hernie discale*, et non *l'hernie discale*.

disc herniation

intervertebral disc herniation

nucleus pulposus herniation

herniated disc

184. hernie inguinale (n. f.)

Hernie abdominale située au niveau de l'aîne et qui se traduit généralement par une saillie d'anses intestinales à travers le canal inguinal.

Notes conceptuelles. – Une hernie inguinale peut être acquise (*hernie inguinale directe*) ou congénitale (*hernie inguinale indirecte*).

La hernie inguinale touche surtout les hommes, chez qui elle est le type de hernie le plus fréquent.

Une hernie inguinale nécessite presque toujours un traitement chirurgical.

Note linguistique. – Le *h* de *hernie* est aspiré. On écrira donc : *la hernie inguinale*, et non *l'hernie inguinale*.

inguinal hernia

185. immobilisation plâtrée (n. f.)

immobilisation par plâtre (n. f.)

Immobilisation temporaire d'un membre ou d'un segment de membre fracturé à l'aide d'un plâtre, jusqu'à la consolidation des fragments osseux.

plaster cast immobilization

cast immobilization

casting

186. incisure trochléaire (n. f.)

latin : *incisura trochlearis*

conforme à la *Terminologia Anatomica*

incisure trochléaire de l'ulna (n. f.)

conforme à la *Terminologia Anatomica*

grande cavité sigmoïde du cubitus (n. f.)

ancienne nomenclature

Cavité articulaire située à l'extrémité proximale de l'ulna, formée par l'olécrâne et le processus coronoïde de l'ulna, qui s'articule avec la trochlée de l'humérus.

trochlear notch

Terminologia Anatomica

trochlear notch of ulna

semilunar notch of the ulna

greater sigmoid cavity

187. index cardiaque (n. m.)

Débit cardiaque par mètre carré de surface corporelle.

Note conceptuelle. – Au repos, la valeur normale de l'index cardiaque se situe entre 2,6 et 4,2 l/min/m².

cardiac index

188. infarctus du myocarde (n. m.)

IDM (n. m.)

infarctus myocardique (n. m.)

crise cardiaque (n. f.)

langue courante

attaque cardiaque (n. f.)

langue courante

Nécrose d'une partie du muscle cardiaque causée par une thrombose coronarienne ou, plus rarement, par un spasme coronarien prolongé.

Notes conceptuelles. – Ce sont l'étendue et la localisation des tissus nécrosés qui déterminent les chances de survie à un infarctus du myocarde.

Un des symptômes les plus fréquents de l'infarctus du myocarde est une douleur thoracique violente qui peut irradier dans les bras, le cou, la mâchoire et le dos.

myocardial infarction

MI

heart attack

langue courante

189. infraépineux (adj.)

sous-épineux (adj.)

désuet

Qui est situé au-dessous d'une épine anatomique.

infraspinous

190. insuffisance aortique (n. f.)

IA (n. f.)

Défaut de fonctionnement de la valve aortique qui empêche sa fermeture complète, occasionnant un reflux sanguin de l'aorte dans le ventricule gauche.

Note conceptuelle. – Bien que le terme *réurgitation aortique* soit parfois utilisé pour dénommer le présent concept, il désigne plus spécifiquement le reflux sanguin de l'aorte dans le ventricule gauche.

aortic insufficiency

AI

aortic valve insufficiency

aortic valvular insufficiency

aortic incompetence

aortic valvular incompetence

aortic valve incompetence

191. insuffisance cardiaque (n. f.)

IC (n. f.)

défaillance cardiaque (n. f.)

Incapacité du cœur à fournir un débit sanguin suffisant pour combler les besoins énergétiques de l'organisme.

Notes conceptuelles. – L'insuffisance cardiaque peut affecter la partie gauche, la partie droite ou les deux parties du cœur.

On distingue l'insuffisance cardiaque systolique et l'insuffisance cardiaque diastolique.

heart failure

HF

cardiac failure

CF

cardiac insufficiency

CI

192. insuffisance cardiaque droite (n. f.)

ICD (n. f.)

insuffisance ventriculaire droite (n. f.)

IVD (n. f.)

Incapacité du ventricule droit du cœur à éjecter efficacement le sang désoxygéné vers les poumons.

Note conceptuelle. – L'insuffisance cardiaque droite peut être due à une pathologie pulmonaire, à une cardiopathie congénitale ou à l'insuffisance cardiaque gauche. Elle entraîne une augmentation de la pression veineuse, une hépatomégalie douloureuse et des œdèmes aux membres inférieurs.

right heart failure

RHF

right ventricular failure

RVF

right-sided heart failure

193. insuffisance cardiaque gauche (n. f.)

ICG (n. f.)

insuffisance ventriculaire gauche (n. f.)

IVG (n. f.)

Incapacité du ventricule gauche du cœur à éjecter efficacement le sang oxygéné vers les organes.

Note conceptuelle. – L'insuffisance cardiaque gauche peut être due à un rétrécissement mitral, à une hypertension artérielle, à une cardiomyopathie ou à une valvulopathie. Elle entraîne une dyspnée d'effort et un œdème pulmonaire.

left heart failure

LHF

left ventricular failure

LVF

left-sided heart failure

194. insuffisance mitrale (n. f.)

IM (n. f.)

Défaut de fonctionnement de la valve mitrale qui empêche sa fermeture complète, occasionnant un reflux sanguin du ventricule gauche dans l'atrium gauche.

Note conceptuelle. – Bien que le terme *réurgitation mitrale* soit parfois utilisé pour dénommer le présent concept, il désigne plus spécifiquement le reflux sanguin du ventricule gauche dans l'atrium gauche.

mitral insufficiency

MI

mitral valve insufficiency

mitral valvular insufficiency

mitral incompetence

mitral valve incompetence
mitral valvular incompetence

195. insuffisance pulmonaire (n. f.)

IP (n. f.)

Défaut de fonctionnement de la valve pulmonaire qui empêche sa fermeture complète, occasionnant un reflux sanguin du tronc pulmonaire dans le ventricule droit.

Note conceptuelle. – Bien que le terme réurgitation pulmonaire soit parfois utilisé pour dénommer le présent concept, il désigne plus spécifiquement le reflux sanguin du tronc pulmonaire dans le ventricule droit.

pulmonary insufficiency
PI
pulmonary valve insufficiency
pulmonary valvular insufficiency
pulmonary incompetence
pulmonary valve incompetence
pulmonary valvular incompetence

196. insuffisance tricuspide (n. f.)

IT (n. f.)

Défaut de fonctionnement de la valve tricuspide qui empêche sa fermeture complète, occasionnant un reflux sanguin du ventricule droit dans l'atrium droit.

Note conceptuelle. – Bien que le terme réurgitation tricuspide soit parfois utilisé pour dénommer le présent concept, il désigne plus spécifiquement le reflux sanguin du ventricule droit dans l'atrium droit.

tricuspid insufficiency
TI
tricuspid valve insufficiency
tricuspid valvular insufficiency
tricuspid incompetence
tricuspid valve incompetence
tricuspid valvular incompetence

197. insuffisance valvulaire (n. f.)

Défaut de fonctionnement d'une des valves cardiaques qui empêche sa fermeture complète, occasionnant un reflux de sang dans la cavité qu'il vient de quitter.

Notes conceptuelles. – Bien que le terme *réurgitation valvulaire* soit parfois utilisé pour dénommer le présent concept, il désigne plus spécifiquement le reflux sanguin dans une des cavités du cœur.

Selon la valve en cause, on distingue l'insuffisance aortique, l'insuffisance mitrale, l'insuffisance pulmonaire et l'insuffisance tricuspideenne.

valvular insufficiency
heart valve insufficiency
cardiac valve insufficiency
cardiac valvular insufficiency
valvular incompetence
valve incompetence

198. intraarticulaire (adj.)

Qui se trouve ou se produit à l'intérieur d'une articulation.

intraarticular
IA

199. intuber (v. tr.)

Insérer un tube dans l'organisme à travers un conduit naturel.

Note conceptuelle. – Le terme *intuber* est surtout employé pour faire référence au fait d'introduire une sonde à travers la trachée, par la bouche ou par le nez, afin d'assurer l'ouverture des voies respiratoires.

intubate

200. ipsilatéral (adj.)
homolatéral (adj.)

Qui se situe ou se produit du même côté de l'organisme par rapport à un point de référence.

ipsilateral
homolateral

201. ischémié (adj.)
ischémique (adj.)

Se dit d'un organe ou d'un tissu dont l'apport sanguin est réduit ou inexistant.

ischemic
ischaemic

202. ischium (n. m.)

conforme à la *Terminologia Anatomica*

ischion (n. m.)

latin : *os ischii*

ischium

Segment postéro-inférieur de l'os coxal en forme d'arc de cercle.

ischium

Terminologia Anatomica

ischial bone

203. jambe (n. f.)

conforme à la *Terminologia Anatomica*

latin : *crus*

Partie du membre inférieur comprise entre le genou et la cheville.

Note conceptuelle. – Le squelette de la jambe est constitué du tibia et de la fibula.

Note linguistique. – En langue courante, le terme *jambe* réfère à l'ensemble du membre inférieur.

leg

Terminologia Anatomica

lower leg

langue courante

204. kératinocyte (n. m.)

Cellule de l'épiderme naissant à la couche basale et progressant vers la couche cornée à mesure qu'elle mature.

Note conceptuelle. – Au cours de leur ascension vers la surface, les kératinocytes acquièrent certains caractères qui les transforment en cornéocytes, ce qui constitue la dernière phase de leur différenciation.

keratinocyte

205. laminectomie (n. f.)

Ablation totale d'une ou de plusieurs lames de l'arc vertébral.

Note conceptuelle. – La laminectomie est généralement pratiquée afin de soulager une compression de la moelle spinale ou pour explorer le canal rachidien.

laminectomy

206. laminotomie (n. f.)

rachiotomie (n. f.)

[vieilli](#)

Ablation partielle d'une ou de plusieurs lames de l'arc vertébral afin de soulager une compression de la moelle spinale.

laminotomy

rachiotomy

207. ligament annulaire du radius (n. m.)

latin : *ligamentum anulare radii*

[conforme à la Terminologia Anatomica](#)

ligament annulaire du coude (n. m.)

[ancienne nomenclature](#)

Ligament entourant partiellement la circonférence de la tête du radius et qui assure l'union de cette dernière à l'incisure radiale de l'ulna.

anular ligament of radius

[Terminologia Anatomica](#)

annular ligament of radius

orbicular ligament of radius

208. ligament collatéral radial (n. m.)

latin : *ligamentum collaterale radiale*

[conforme à la Terminologia Anatomica](#)

ligament latéral externe (n. m.)

[ancienne nomenclature](#)

Ligament triangulaire situé sur le côté latéral du coude, qui s'étend de l'épicondyle latéral de l'humérus au ligament annulaire du radius ainsi qu'à l'ulna, et qui stabilise l'articulation du coude.

Note conceptuelle. – Le ligament collatéral radial est constitué de trois faisceaux : antérieur, moyen et postérieur.

radial collateral ligament

[Terminologia Anatomica](#)

radial collateral ligament of elbow joint

209. ligament glénohuméral (n. m.)

latin : *ligamentum glenohumerale*

[conforme à la Terminologia Anatomica](#)

Ligament qui renforce la portion antérieure de la capsule articulaire de l'articulation glénohumérale.

Note conceptuelle. – Les ligaments glénohuméraux sont au nombre de trois : le ligament glénohuméral supérieur, le ligament glénohuméral moyen et le ligament glénohuméral inférieur.

glenohumeral ligament

Terminologia Anatomica

210. ligament glénohuméral inférieur (n. m.)

latin : *ligamentum
glenohumerale inferius*

Ligament glénohuméral qui s'étend de la partie inférieure du bourrelet glénoïdal de la scapula jusqu'à la face antérieure du col anatomique de l'humérus.

Note conceptuelle. – Le ligament glénohuméral inférieur est le plus résistant des trois ligaments glénohuméraux.

inferior glenohumeral ligament

211. ligament glénohuméral moyen (n. m.)

latin : *ligamentum
glenohumerale mediale*

Ligament glénohuméral qui s'étend de la partie antérieure du bourrelet glénoïdal de la scapula jusqu'à la partie inférieure du tubercule mineur de l'humérus.

medial glenohumeral ligament

middle glenohumeral ligament

212. ligament glénohuméral supérieur (n. m.)

latin : *ligamentum
glenohumerale superius*

Ligament glénohuméral qui s'étend de la partie supérieure du bourrelet glénoïdal de la scapula jusqu'à la petite fossette située au-dessus du tubercule mineur de l'humérus.

superior glenohumeral ligament

213. ligament inguinal (n. m.)

conforme à la Terminologia Anatomica

arc inguinal (n. m.)

conforme à la Terminologia Anatomica

ligament de Poupart (n. m.)

latin : *ligamentum inguinale
arcus inguinalis*

Bandelette fibreuse formée par l'extrémité inférieure de l'aponévrose du muscle oblique externe de l'abdomen, s'étendant de l'épine iliaque antérieure jusqu'au tubercule pubien et qui donne insertion aux muscles larges de l'abdomen.

Note conceptuelle. – Le ligament inguinal constitue aussi la paroi inférieure du canal inguinal et la paroi supérieure de l'anneau crural.

inguinal ligament

Terminologia Anatomica

inguinal arch

Poupart's ligament

fallopian ligament

crural ligament

214. liquide synovial (n. m.)

conforme à la Terminologia Anatomica

synovie (n. f.)

conforme à la Terminologia Anatomica

liquide articulaire (n. m.)

Liquide transparent et visqueux sécrété par les membranes synoviales, présent en très petite quantité dans les cavités articulaires et assurant le glissement des surfaces articulaires lors des mouvements, de même que la nutrition du cartilage articulaire.

synovial fluid

Terminologia Anatomica

synovia

Terminologia Anatomica

215. maladie de Crohn (n. f.)

Maladie inflammatoire chronique de la muqueuse du tube digestif, qui lèse surtout l'iléon, le côlon et l'anus, caractérisée par une diarrhée, des douleurs abdominales et une sensibilité de la fosse iliaque droite.

Notes conceptuelles. – D'étiologie mal connue, la maladie de Crohn affecte généralement les adolescents et les jeunes adultes. Elle se manifeste par plusieurs affections particulières dont l'iléite, l'entérite, la colite et l'iléocolite.

La maladie de Crohn peut s'accompagner de manifestations cutanées, articulaires, oculaires et hépatiques. Elle évolue par poussées d'intensité et de fréquence variables, suivies de périodes de rémission, et ce, sans guérison définitive. Ses complications sont nombreuses : occlusions intestinales, fistules digestives et cutanées, hémorragies, abcès et cancérisation.

La maladie de Crohn a été décrite par le gastroentérologue américain Burrill Bernard Crohn en 1932.

Crohn's disease

Crohn disease

216. malléole latérale (n. f.)

latin : *malleolus lateralis*

conforme à la *Terminologia Anatomica*

malléole externe (n. f.)

Saillie osseuse aplatie située sur la face externe de la cheville et formée par l'extrémité inférieure de la fibula.

lateral malleolus

Terminologia Anatomica

external malleolus

outer malleolus

217. malléole médiale (n. f.)

latin : *malleolus medialis*

conforme à la *Terminologia Anatomica*

malléole interne (n. f.)

Saillie osseuse aplatie située sur la face interne de la cheville et formée par l'extrémité inférieure du tibia.

medial malleolus

Terminologia Anatomica

internal malleolus

inner malleolus

218. médiastin (n. m.)

latin : *mediastinum*

conforme à la *Terminologia Anatomica*

Région médiane de la cavité thoracique comprise entre les poumons, le sternum et la colonne vertébrale, contenant notamment le cœur et ses gros vaisseaux, la trachée, l'œsophage, le thymus ainsi que les nœuds lymphoïdes.

mediastinum

Terminologia Anatomica

219. médiastinoscopie (n. f.)

Exploration visuelle de la partie supérieure du médiastin, effectuée par l'introduction suprasternale d'un endoscope.

Note conceptuelle. – La médiastinoscopie permet aussi d'effectuer des prélèvements et des biopsies.

mediastinoscopy

220. membrane synoviale (n. f.)

conforme à la *Terminologia Anatomica*

synoviale (n. f.)

latin : *membrana synovialis*
stratum synoviale

Membrane séreuse, mince et transparente qui tapisse la face interne de la capsule articulaire des articulations synoviales.

Note conceptuelle. – La synoviale sécrète le liquide synovial nécessaire au bon fonctionnement des articulations.

synovial membrane

Terminologia Anatomica

synovial layer

Terminologia Anatomica

synovium

221. membre inférieur (n. m.)

conforme à la *Terminologia Anatomica*

membre pelvien (n. m.)

membre abdominal (n. m.)

jambe (n. f.)

langue courante

latin : *membrum inferius*

Partie du corps humain qui est rattachée au tronc par la hanche, formée de la cuisse, de la jambe et du pied, et articulée au niveau du genou et de la cheville.

Note linguistique. – En langue courante, le terme *jambe* réfère à l'ensemble du membre inférieur, tandis que d'un point de vue anatomique, il désigne spécifiquement le segment compris entre le genou et la cheville.

lower limb

Terminologia Anatomica

lower extremity

inferior limb

leg

langue courante

222. membre supérieur (n. m.)

conforme à la *Terminologia Anatomica*

membre thoracique (n. m.)

bras (n. m.)

langue courante

latin : *membrum superius*

Partie du corps humain qui est rattachée au tronc par l'épaule, formée du bras, de l'avant-bras et de la main, et articulée au niveau du coude et du poignet.

Note linguistique. – En langue courante, le terme *bras* réfère à l'ensemble du membre supérieur, tandis que d'un point de vue anatomique, il désigne spécifiquement le segment compris entre l'épaule et le coude.

upper limb

Terminologia Anatomica

upper extremity

arm

langue courante

223. ménisque articulaire (n. m.)

latin : *meniscus articularis*

conforme à la *Terminologia Anatomica*

ménisque (n. m.)

conforme à la *Terminologia Anatomica*

Fibrocartilage interarticulaire en forme de croissant, qui établit une liaison entre les surfaces articulaires d'une articulation synoviale.

Notes conceptuelles. – Les ménisques articulaires permettent de stabiliser les articulations synoviales et d'amortir les forces d'impact qu'elles subissent.

On trouve des ménisques articulaires notamment dans l'articulation du genou et l'articulation du poignet.

Il ne faut pas confondre le ménisque articulaire avec le disque articulaire, qui désigne une structure anatomique semblable.

meniscus

Terminologia Anatomica

articular meniscus

224. ménisque articulaire du genou (n. m.)

ménisque de l'articulation du genou (n. m.)

ménisque du genou (n. m.)

Ménisque articulaire qui comble partiellement l'écart entre la surface plane du tibia, auquel il est fixé par des ligaments, et la surface convexe du fémur.

Note conceptuelle. – Il y a deux ménisques articulaires du genou : le ménisque médial et le ménisque latéral.

meniscus of knee joint

semilunar cartilage of knee joint

semilunar cartilage

semilunar fibrocartilage

225. ménisque latéral (n. m.)

latin : *meniscus lateralis*

conforme à la *Terminologia Anatomica*

ménisque latéral du genou (n. m.)

conforme à la *Terminologia Anatomica*

ménisque articulaire latéral du genou (n. m.)

ménisque latéral de l'articulation du genou (n. m.)

ménisque externe (n. m.)

ancienne nomenclature

Ménisque articulaire presque fermé qui se situe sur le côté externe de l'articulation du genou.

Note conceptuelle. – Le ménisque latéral est plus petit et plus mobile que le ménisque médial.

lateral meniscus

Terminologia Anatomica

lateral meniscus of knee joint

external semilunar cartilage of knee joint

226. ménisque médial (n. m.)

latin : *meniscus medialis*

conforme à la *Terminologia Anatomica*

ménisque médial du genou (n. m.)

conforme à la *Terminologia Anatomica*

ménisque articulaire médial du genou (n. m.)

ménisque médial de l'articulation du genou (n. m.)

ménisque interne (n. m.)

ancienne nomenclature

Ménisque articulaire qui se situe sur le côté interne de l'articulation du genou.

Note conceptuelle. – Le ménisque médial est plus grand et moins mobile que le ménisque latéral.

medial meniscus

Terminologia Anatomica

medial meniscus of knee joint

internal semilunar cartilage of knee joint

227. mésentère (n. m.)

conforme à la *Terminologia Anatomica*

Repli du péritoine reliant le jéjunum et l'iléon à la paroi abdominale postérieure, et qui fait office de support aux différents nerfs et vaisseaux desservant les organes digestifs.

mesentery

Terminologia Anatomica

228. méésentérique (adj.)

Qui se rapporte au repli du péritoine reliant le jéjunum et l'iléon à la paroi abdominale postérieure.

mesenteric

229. métacarpe (n. m.)

latin : *metacarpus*

[conforme à la Terminologia Anatomica](#)

Partie de la main correspondant au squelette de la paume, qui comprend les cinq os métacarpiens.

metacarpus

[Terminologia Anatomica](#)

230. moelle spinale (n. f.)

latin : *medulla spinalis*

[conforme à la Terminologia Anatomica](#)

moelle épinière (n. f.)

[ancienne nomenclature](#)

Partie du système nerveux située dans le canal vertébral, qui s'étend du bord supérieur de l'atlas jusqu'à la deuxième vertèbre lombale, et dont la principale fonction est la transmission des messages nerveux entre le cerveau et le reste du corps.

Notes conceptuelles. – La moelle spinale est aussi responsable de certains réflexes.

Les racines antérieures motrices et postérieures sensitives des nerfs spinaux émergent de chaque côté de la moelle spinale.

spinal cord

[Terminologia Anatomica](#)

spinal marrow

231. muscle extenseur des doigts (n. m.)

latin : *musculus extensor digitorum*

[conforme à la Terminologia Anatomica](#)

muscle extenseur commun des doigts (n. m.)

[ancienne nomenclature](#)

Muscle s'étendant sur la face postérieure de l'avant-bras et qui permet l'extension de la main ainsi que des quatre derniers doigts.

Note conceptuelle. – Le muscle extenseur des doigts s'attache en haut de la face postérieure de l'épicondyle latéral de l'humérus et se divise en bas en quatre faisceaux qui se transforment en tendons destinés à chacun des quatre derniers doigts.

extensor digitorum

Terminologia Anatomica

extensor digitorum muscle

extensor muscle of fingers

232. muscle fléchisseur radial du carpe (n. m.)

conforme à la *Terminologia Anatomica*

muscle grand palmaire (n. m.)

ancienne nomenclature

latin : *musculus flexor carpi
radialis*

*musculus radialis flexor
carpi*

Muscle s'étendant sur la face antérieure de l'avant-bras, de l'épicondyle médial de l'humérus jusqu'à la base du deuxième os métacarpien, et qui permet la flexion du poignet ainsi que l'abduction de la main.

flexor carpi radialis

Terminologia Anatomica

flexor carpi radialis muscle

radial flexor muscle of the wrist

233. muscle fléchisseur ulnaire du carpe (n. m.)

conforme à la *Terminologia Anatomica*

muscle cubital antérieur (n. m.)

ancienne nomenclature

latin : *musculus flexor carpi ulnaris*

Muscle le plus médial de la loge antérieure de l'avant-bras, long et cylindrique, qui permet la flexion du poignet et l'adduction de la main.

Note conceptuelle. – Le muscle fléchisseur ulnaire du carpe s'insère en haut sur l'épicondyle médial de l'humérus et le bord interne de l'olécrâne, et en bas sur l'os pisiforme du carpe.

flexor carpi ulnaris

Terminologia Anatomica

flexor carpi ulnaris muscle

ulnar flexor muscle of wrist

234. muscle grand glutéal (n. m.)

conforme à la *Terminologia Anatomica*

muscle grand fessier (n. m.)

ancienne nomenclature

latin : *musculus gluteus maximus*

Muscle pelvien superficiel de forme rectangulaire, large et épais, dont les fibres partent, entre autres, de la crête iliaque, du sacrum ainsi que du coccyx, et s'insèrent sur la tubérosité glutéale et le bord postérieur du tractus iliotibial.

Note conceptuelle. – Le muscle grand glutéal joue un rôle dans l'extension et la rotation interne de la cuisse. Il constitue l'essentiel de la masse de la fesse.

gluteus maximus

Terminologia Anatomica

gluteus maximus muscle

greatest gluteal muscle

235. muscle infraépineux (n. m.)

latin : *musculus infraspinatus*

conforme à la *Terminologia Anatomica*

infraépineux (n. m.)

muscle sous-épineux (n. m.)

ancienne nomenclature

sous-épineux (n. m.)

ancienne nomenclature

Muscle triangulaire aplati de la région postérieure de l'épaule, qui va de la fosse infraépineuse de la scapula à la partie moyenne du tubercule majeur de l'humérus et qui sert à la stabilisation de l'articulation glénohumérale ainsi qu'à l'adduction et à la rotation externe du bras.

Note conceptuelle. – Le muscle infraépineux est partiellement recouvert des muscles trapèze et deltoïde.

infraspinatus muscle

Terminologia Anatomica

infraspinous muscle

infraspinatus

236. muscle lisse (n. m.)

muscle blanc (n. m.)

muscle involontaire (n. m.)

Muscle de couleur pâle situé dans la paroi des viscères et des vaisseaux sanguins et qui assure les mouvements involontaires des organes internes.

Note conceptuelle. – Par exemple, les muscles lisses sont responsables du péristaltisme intestinal ou des contractions de l'utérus pendant l'accouchement.

Note linguistique. – L'appellation *muscle involontaire* s'explique par le fait que la contraction d'un tel muscle échappe à l'action de la volonté.

smooth muscle

unstriated muscle

involuntary muscle
unstriated muscle
visceral muscle
plain muscle

237. muscle moyen glutéal (n. m.)

latin : *musculus gluteus medius*

conforme à la *Terminologia Anatomica*

muscle moyen fessier (n. m.)

ancienne nomenclature

Muscle pelvien profond, large et épais, s'attachant en haut sur la crête iliaque, l'épine iliaque antérosupérieure, la fosse iliaque ainsi que sur la face profonde du fascia glutéal, et en bas sur le grand trochanter.

Note conceptuelle. – Le muscle moyen glutéal sert à l'abduction et à la rotation externe de la cuisse de même qu'au redressement du bassin.

gluteus medius

Terminologia Anatomica

gluteus medius muscle

middle gluteal muscle

mesogluteus

238. muscle oblique externe de l'abdomen (n. m.)

latin : *musculus obliquus externus abdominis*

conforme à la *Terminologia Anatomica*

muscle grand oblique de l'abdomen (n. m.)

ancienne nomenclature

Muscle superficiel de la paroi antérolatérale de l'abdomen, s'étendant des huit dernières côtes jusqu'à la ligne blanche, à la crête iliaque et au ligament inguinal.

Note conceptuelle. – Le muscle oblique externe de l'abdomen permet entre autres la flexion du tronc, l'élévation du bassin, la compression de l'abdomen et la rotation de la partie opposée du tronc.

external oblique muscle

239. muscle oblique interne de l'abdomen (n. m.)

latin : *musculus obliquus internus abdominis*

conforme à la *Terminologia Anatomica*

muscle petit oblique de l'abdomen (n. m.)

ancienne nomenclature

Muscle de la paroi antérolatérale de l'abdomen, s'étendant de la crête iliaque et du ligament inguinal jusqu'aux quatre derniers arcs costaux et jusqu'à la ligne blanche.

Note conceptuelle. – Le muscle oblique interne de l'abdomen permet entre autres la flexion du tronc, l'élévation du bassin, la compression de l'abdomen ainsi que la rotation de la partie ipsilatérale du tronc.

internal oblique muscle

240. muscle petit glutéal (n. m.)

latin : *musculus gluteus minimus*

conforme à la *Terminologia Anatomica*

muscle petit fessier (n. m.)

ancienne nomenclature

Muscle pelvien profond de forme triangulaire, s'insérant en haut sur la partie antérieure de la crête iliaque ainsi que sur la fosse iliaque, et en bas sur le grand trochanter.

Note conceptuelle. – Le muscle petit glutéal joue un rôle dans l'abduction et la rotation interne de la cuisse.

gluteus minimus

Terminologia Anatomica

gluteus minimus muscle

least gluteal muscle

241. muscle sartorius (n. m.)

latin : *musculus sartorius*

conforme à la *Terminologia Anatomica*

muscle couturier (n. m.)

ancienne nomenclature

Muscle fin et long de la loge antérieure de la cuisse, qui s'étend de l'épine iliaque antérosupérieure à l'extrémité supérieure du tibia.

Note conceptuelle. – Le muscle sartorius participe à la flexion, à l'abduction et à la rotation latérale de la cuisse, de même qu'à la flexion ainsi qu'à la rotation médiale de la jambe.

sartorius

Terminologia Anatomica

sartorius muscle

242. muscle sphincter externe de l'anus (n. m.)

latin : *musculus sphincter ani externus*

conforme à la *Terminologia Anatomica*

sphincter anal externe (n. m.)

conforme à la *Terminologia Anatomica*

muscle sphincter anal externe (n. m.)

sphincter externe de l'anus (n. m.)

Muscle strié annulaire et épais, partiellement disposé sur le muscle sphincter interne de l'anus et qui entoure les deux tiers inférieurs du canal anal.

Note conceptuelle. – Le relâchement volontaire du muscle sphincter externe de l'anus, lorsque le muscle sphincter interne de l'anus est lui aussi relâché, permet l'évacuation des selles.

external anal sphincter

Terminologia Anatomica

external sphincter muscle of anus

243. muscle sphincter interne de l'anus (n. m.)

latin : *musculus sphincter ani internus*

conforme à la *Terminologia Anatomica*

sphincter anal interne (n. m.)

conforme à la *Terminologia Anatomica*

muscle sphincter anal interne (n. m.)

sphincter interne de l'anus (n. m.)

Muscle lisse qui forme un épaississement de la couche musculieuse circulaire du canal anal et qui entoure les deux tiers supérieurs de ce dernier.

Note conceptuelle. – La contraction et le relâchement du muscle sphincter interne de l'anus s'effectuent de manière involontaire.

internal anal sphincter

Terminologia Anatomica

internal sphincter muscle of anus

244. muscle subscapulaire (n. m.)

latin : *musculus subscapularis*

conforme à la *Terminologia Anatomica*

subscapulaire (n. m.)

conforme à la *Terminologia Anatomica*

muscle sous-scapulaire (n. m.)

ancienne nomenclature

sous-scapulaire (n. m.)

ancienne nomenclature

Muscle triangulaire large et épais de la région postérieure de l'aisselle, qui va de la fosse subscapulaire à la partie supérieure du tubercule mineur de l'humérus et qui sert à l'adduction et à la rotation interne du bras.

Note linguistique. – Les termes *muscle sous-scapulaire* et *sous-scapulaire* tendent à être remplacés par les termes *muscle subscapulaire* et *subscapulaire*.

subscapularis

Terminologia Anatomica

subscapular muscle

subscapularis muscle

245. muscle supraépineux (n. m.)

latin : *musculus supraspinatus*

[conforme à la Terminologia Anatomica](#)

supraépineux (n. m.)

[conforme à la Terminologia Anatomica](#)

muscle sus-épineux (n. m.)

[ancienne nomenclature](#)

sus-épineux (n. m.)

[ancienne nomenclature](#)

Muscle triangulaire de la région postérieure de l'épaule, situé sous le trapèze, qui va de la fosse supraépineuse de la scapula à la partie supérieure du tubercule majeur de l'humérus et qui sert à l'élévation du bras et à la stabilisation de l'articulation de l'épaule.

supraspinatus

[Terminologia Anatomica](#)

supraspinatus muscle

supraspinous muscle

246. muscle tenseur du fascia lata (n. m.)

latin : *musculi tensor fasciae latae*

[conforme à la Terminologia Anatomica](#)

Muscle aplati et mince situé dans la partie supérieure externe de la cuisse, s'insérant sur la crête iliaque et le tractus iliotibial, et qui participe au fléchissement, à l'abduction ainsi qu'à la rotation de la cuisse.

tensor fasciae latae

[Terminologia Anatomica](#)

tensor of fascia lata

[Terminologia Anatomica](#)

tensor muscle of fascia lata

247. myotomie (n. f.)

Section chirurgicale d'un muscle.

myotomy

248. nerf glutéal inférieur (n. m.)

latin : *nervus gluteus inferior*

[conforme à la Terminologia Anatomica](#)

nerf fessier inférieur (n. m.)

[ancienne nomenclature](#)

Nerf moteur issu du nerf lombal L5 ainsi que des nerfs sacraux S1 et S2, innervant le muscle grand glutéal.

inferior gluteal nerve

Terminologia Anatomica

249. nerf glutéal supérieur (n. m.)

latin : *nervus gluteus superior*

conforme à la *Terminologia Anatomica*

nerf fessier supérieur (n. m.)

ancienne nomenclature

Nerf moteur issu des nerfs lombaux L4 et L5 ainsi que du nerf sacral S1, innervant le muscle petit glutéal, le muscle moyen glutéal ainsi que le muscle tenseur du fascia lata.

superior gluteal nerve

Terminologia Anatomica

250. nerf ischiatique (n. m.)

latin : *nervus ischiadicus*

conforme à la *Terminologia Anatomica*

nerf sciatique (n. m.)

ancienne nomenclature

nerf grand sciatique (n. m.)

ancienne nomenclature

Nerf le plus volumineux du corps, issu des nerfs spinaux L4 à S3, qui sort du bassin par le grand foramen ischiatique, passe sous le muscle grand glutéal et chemine vers le bas sur la face postérieure de la cuisse pour se terminer en arrière du genou en nerf fibulaire commun et en nerf tibial.

Note conceptuelle. – Le nerf ischiatique est à la fois sensitif et moteur.

sciatic nerve

Terminologia Anatomica

great sciatic nerve

251. nerf médian (n. m.)

latin : *nervus medianus*

conforme à la *Terminologia Anatomica*

Nerf sensitif et moteur qui constitue la branche terminale formée par les faisceaux médial et latéral du plexus brachial, issu de l'aisselle et traversant la partie antérieure du bras et de l'avant-bras avant d'atteindre le poignet, où il se ramifie.

Note conceptuelle. – Le nerf médian est responsable notamment de la pronation de l'avant-bras et de la flexion du poignet et des doigts.

median nerve

Terminologia Anatomica

252. nerf moteur (n. m.)

latin : *nervus motorius*

conforme à la *Terminologia Anatomica*

Nerf constitué de fibres motrices, permettant l'activation volontaire ou involontaire des muscles.

motor nerve

Terminologia Anatomica

253. nerf ulnaire (n. m.)

latin : *nervus ulnaris*

conforme à la *Terminologia Anatomica*

nerf cubital (n. m.)

ancienne nomenclature

Nerf sensitif et moteur qui constitue la branche terminale du faisceau médial du plexus brachial, issu de la fosse axillaire et traversant la partie proximale du bras et de l'avant-bras jusqu'au poignet, où il se ramifie.

Note conceptuelle. – Le nerf ulnaire est responsable notamment de la sensibilité de la main et de la motricité des muscles fléchisseurs de la main et des doigts.

ulnar nerve

Terminologia Anatomica

254. neuropathie (n. f.)

Affection du système nerveux.

Note linguistique. – Le terme *neuropathie* est surtout employé pour désigner une affection du système nerveux périphérique.

neuropathy

255. noyau pulpeux (n. m.)

latin : *nucleus pulposus*

conforme à la *Terminologia Anatomica*

noyau gélatineux (n. m.)

Structure semi-fluide, de forme arrondie et à haute teneur en eau, qui occupe la partie centrale du disque intervertébral.

nucleus pulposus

Terminologia Anatomica

pulpy nucleus

vertebral pulp

256. opération (n. f.)

opération chirurgicale (n. f.)
intervention chirurgicale (n. f.)
intervention (n. f.)
chirurgie (n. f.)

Acte chirurgical pratiqué par un chirurgien sur l'organisme vivant, généralement à l'aide d'instruments spéciaux, en salle d'opération et sous anesthésie, dans un but thérapeutique, préventif, esthétique ou expérimental.

Note conceptuelle. – Les opérations diffèrent en difficulté, en gravité et en durée selon les cas. Certaines, comme une suture cutanée ou le drainage d'un abcès, ne nécessitent qu'une anesthésie locale et peuvent être effectuées en quelques minutes, alors que d'autres, comme une opération à cœur ouvert, doivent être faites sous anesthésie générale et peuvent durer plusieurs heures.

Note linguistique. – Pour désigner le présent concept, le terme *chirurgie* est un emploi métonymique acceptable du sens de « branche de la médecine spécialisée dans l'intervention instrumentale ou manuelle sur un organisme vivant ». Bien que la métonymie soit un procédé de création lexicale fréquent en français, on ne peut néanmoins écarter une possible influence de l'anglais dans ce cas-ci. Cet emploi de *chirurgie*, utilisé seul ou à l'intérieur de syntagmes, est recensé au Québec et, depuis au moins le début du XX^e siècle, aussi ailleurs en francophonie, tant dans les ouvrages de langue générale que dans les publications spécialisées. *Chirurgie* au sens d'« intervention » semble être apparu plus tôt en Europe francophone qu'au Québec, où il est cependant d'usage plus fréquent.

operation
surgical operation
surgical procedure
surgery

257. os compact (n. m.)

latin : *substantia compacta*

conforme à la *Terminologia Anatomica*

substance compacte (n. f.)

conforme à la *Terminologia Anatomica*

Substance osseuse dense et rigide, constituée d'ostéons, qui protège la partie spongieuse centrale de l'os.

Note conceptuelle. – Dans les os longs, la couche d'os compact est plus dense au niveau de la diaphyse, et plus mince au niveau de la métaphyse et de l'épiphyse. On trouve aussi une couche de tissu osseux compact sur le pourtour des os courts et dans les tables internes et externes des os plats.

compact bone
Terminologia Anatomica

258. os cortical (n. m.)

latin : *substantia corticalis*

conforme à la *Terminologia Anatomica*

substance corticale (n. f.)

conforme à la *Terminologia Anatomica*

Couche externe de l'os, d'apparence lisse et constituée de tissu osseux compact.

Note linguistique. – En anglais, le terme *cortical bone* est parfois employé pour désigner plus spécifiquement l'os cortical de la diaphyse des os longs.

cortical bone

Terminologia Anatomica

259. os coxal (n. m.)

latin : *os coxae*

conforme à la *Terminologia Anatomica*

os de la hanche (n. m.)

conforme à la *Terminologia Anatomica*

os iliaque (n. m.)

Os pair, plat et spongieux, qui résulte de la fusion, vers la fin de l'adolescence, de l'ilium, de l'ischium et du pubis, et qui, en s'articulant postérieurement avec le sacrum, forme le squelette du bassin.

Note conceptuelle. – Les deux os coxaux sont réunis antérieurement par la symphyse pubienne.

hip bone

Terminologia Anatomica

coxal bone

Terminologia Anatomica

pelvic bone

Terminologia Anatomica

innominate bone

260. os métarprien (n. m.)

latin : *ossa metacarpi*

métarprien (n. m.)

ossa metacarpalia

Os du métarpe dont la tête s'articule avec une phalange proximale, et la base, avec les os du carpe.

Note conceptuelle. – Les os métarpriens sont numérotés de 1 à 5, du pouce vers l'auriculaire.

metacarpal bone

metacarpal

261. os spongieux (n. m.)

conforme à la *Terminologia Anatomica*

os trabéculaire (n. m.)

conforme à la *Terminologia Anatomica*

substance spongieuse (n. f.)

conforme à la *Terminologia Anatomica*

substance trabéculaire (n. f.)

latin : *substantia spongiosa*
substantia trabecularis

Partie interne et poreuse située au centre de l'épiphyse des os longs ainsi qu'entre les corticales des os courts et plats, et dont la fonction est principalement métabolique.

spongy bone

Terminologia Anatomica

trabecular bone

Terminologia Anatomica

cancellous bone

262. ostéoblaste (n. m.)

Cellule ostéoformatrice jeune de forme cubique, située sur les surfaces interne et externe du tissu osseux en croissance et participant à la formation de la substance fondamentale du tissu osseux.

Note conceptuelle. – Les ostéoblastes se transforment en ostéocytes une fois complètement entourés de substance fondamentale.

osteoblast

263. ostéocyte (n. m.)

Cellule mature fusiforme du tissu osseux issue de l'ostéoblaste, intégrée dans la substance fondamentale et participant au maintien de la matrice osseuse.

Note conceptuelle. – L'ostéocyte contribue aussi à l'homéostasie de la calcémie.

osteocyte

264. ostéon (n. m.)

système de Havers (n. m.)

Unité structurale histologique de l'os compact, de forme cylindrique, disposée de manière parallèle à l'axe longitudinal de l'os et constituée de lamelles osseuses concentriques au centre desquelles s'étend un canal de Havers.

osteon
osteone
Haversian system

265. ostéosynthèse (n. f.)

Procédé de réparation ou de fixation des os consistant à maintenir ensemble des fragments osseux à l'aide de matériel synthétique posé à l'intérieur du corps, à même l'os visé, ou à l'extérieur du corps, des tiges métalliques passant alors au travers de la chair jusqu'à l'os.

Note conceptuelle. – Les éléments synthétiques utilisés sont variés : il peut s'agir par exemple de clous, de vis, de plaques, de tiges ou de boulons. Lorsqu'ils sont internes, ils peuvent être laissés dans le corps après réparation de l'articulation ou retirés lors d'une opération ultérieure.

osteosynthesis

266. ostéotomie (n. f.)

Section chirurgicale d'un os permettant d'en modifier l'axe, la forme ou la longueur.

Note conceptuelle. – L'ostéotomie vise souvent à corriger une difformité.

osteotomy

267. pelvectomie (n. f.)

exentération pelvienne (n. f.)

Ablation totale ou partielle des organes du petit bassin, généralement suivie d'une dérivation urinaire ou fécale, selon les organes en cause.

Notes conceptuelles. – On recourt généralement à la pelvectomie pour le traitement de cancers gynécologiques, urologiques ou rectaux qui se sont propagés aux organes voisins.

Dans tous les cas de pelvectomie, on procède au retrait des organes reproducteurs (ovaires, trompes de Fallope, utérus et col de l'utérus chez les femmes; prostate et vésicule séminale chez les hommes).

Alors que pour l'homme la pelvectomie implique toujours l'ablation du rectum et de la vessie, elle se divise pour la femme en trois types : antérieure, postérieure et totale.

pelvic exenteration

268. pelvectomie antérieure (n. f.)

exentération antérieure (n. f.)

exentération pelvienne antérieure (n. f.)

Pelvectomie au cours de laquelle on procède également à l'ablation de la vessie.

anterior pelvic exenteration

anterior exenteration

269. pelvectomie postérieure (n. f.)

exentération postérieure (n. f.)

exentération pelvienne postérieure (n. f.)

Pelvectomie au cours de laquelle on procède également à l'ablation du rectum.

posterior pelvic exenteration

posterior exenteration

270. pelvectomie totale (n. f.)

exentération totale (n. f.)

exentération pelvienne totale (n. f.)

Pelvectomie au cours de laquelle on procède également à l'ablation de la vessie et du rectum.

total pelvic exenteration

Brunschwig operation

total exenteration

271. petit trochanter (n. m.)

latin : *trochanter minor*

conforme à la *Terminologia Anatomica*

trochantin (n. m.)

Processus conique situé sur la partie interne de la métaphyse fémorale supérieure, sur lequel s'insère le tendon du muscle iliopsoas.

Note linguistique. – Le terme *trochanter* vient d'un mot grec qui signifie « courir ». Il se prononce [tro-kan-tèr].

lesser trochanter

Terminologia Anatomica

272. petite incisure ischiatique (n. f.)

latin : *incisura ischiadica minor*

conforme à la *Terminologia Anatomica*

petite échancrure sciatique (n. f.)

ancienne nomenclature

Incisure située entre l'épine ischiatique et la tubérosité ischiatique.

lesser sciatic notch

Terminologia Anatomica

lesser ischial notch

lesser ischiatic notch

273. pied plat (n. m.)

platypodie (n. f.)

Déformation du pied caractérisée par un affaissement de la voûte plantaire qui est responsable de l'étalement de la plante du pied sur la totalité ou la quasi-totalité de sa surface.

Notes conceptuelles. – Le pied plat, asymptomatique dans la plupart des cas, peut être congénital ou acquis.

Les jeunes enfants ont souvent les pieds plats, la voûte plantaire se creusant avec l'âge grâce au développement du squelette et à l'augmentation du tonus musculaire.

flat foot

pes planus

talipes planus

splayfoot

274. plâtre (n. m.)

plâtre de Paris (n. m.)

Sulfate de calcium, sous forme de fine poudre blanche, obtenu par déshydratation thermique partielle du gypse et qui, une fois humidifié, se solidifie en séchant.

Note conceptuelle. – Le plâtre est utilisé notamment dans la fabrication de moulages ou d'appareils plâtrés.

plaster

plaster of Paris

POP

275. plâtre (n. m.)

appareil plâtré (n. m.)

Appareil d'immobilisation temporaire formé de bandes de tarlatane imprégnées de plâtre, utilisé principalement sur un membre ou un segment de membre fracturé jusqu'à la consolidation des fragments osseux.

Notes conceptuelles. – Le plâtre peut être modelé dans les minutes qui suivent sa fabrication pour épouser parfaitement la forme du membre lésé.

Le plâtre peut être remplacé par des matériaux comme la résine, qui a l'avantage d'être moins lourde.

plaster cast

cast

276. plexus brachial (n. m.)

latin : *plexus brachialis*

conforme à la *Terminologia Anatomica*

Plexus nerveux situé à la base du cou, formé par l'anastomose des branches antérieures des quatre derniers nerfs cervicaux et du premier nerf thoracique, et assurant l'innervation totale du membre supérieur.

Note conceptuelle. – Le plexus brachial est formé de trois troncs primaires : le tronc supérieur, le tronc moyen et le tronc inférieur.

brachial plexus

Terminologia Anatomica

277. plexus lombal (n. m.)

latin : *plexus lumbalis*

conforme à la *Terminologia Anatomica*

plexus lombaire (n. m.)

ancienne nomenclature

Plexus nerveux situé sur les côtés de la colonne lombale, recouvert par le muscle psoas et formé par l'union des branches antérieures des quatre premiers nerfs lombaux.

Note conceptuelle. – Le plexus lombal innerve le muscle psoas, la paroi abdominale, les organes génitaux ainsi que les membres inférieurs.

lumbar plexus

Terminologia Anatomica

278. plexus sacral (n. m.)

latin : *plexus sacralis*

conforme à la *Terminologia Anatomica*

plexus sacré (n. m.)

ancienne nomenclature

Plexus nerveux situé derrière le plexus lombal, sur la face antérieure du muscle piriforme, formé par l'union des branches antérieures des deux derniers nerfs lombaux ainsi que des trois premiers nerfs sacraux, et se terminant en nerf ischiatique.

Note conceptuelle. – Le plexus sacral forme de nombreuses branches motrices au niveau des muscles de la fesse et de la jambe, de même qu'il innerve les structures du bassin et le périnée.

sacral plexus

Terminologia Anatomica

sciatic plexus

ischadic plexus

279. plicature (n. f.)

Angulation ou pli naturels formés dans un organe ou un tissu.

fold

plica

280. plicature (n. f.)

Technique chirurgicale consistant à replier sur lui-même un organe ou un tissu afin d'en altérer la forme, la position ou la fonction.

plication

plicature

281. plicature céphalocaudale (n. f.)

Plicature de l'embryon survenant dans le sens longitudinal, de la membrane pharyngienne à la membrane cloacale.

cephalocaudal folding

cephalo-caudal folding

282. plicature de l'embryon (n. f.)

plicature embryonnaire (n. f.)

Processus de développement au cours duquel l'embryon, de forme plate et ovale, s'étire et se plie afin d'acquérir une structure tridimensionnelle.

Note conceptuelle. – La plicature de l'embryon survient au cours de la quatrième semaine de développement.

folding of the embryo

folding of embryo

embryo folding

embryonic folding

283. poignet (n. m.)

latin : *Carpus*

conforme à la *Terminologia Anatomica*

Partie du membre supérieur comprise entre l'avant-bras et la main.

Note conceptuelle. – Le squelette du poignet est constitué du carpe et des extrémités inférieures de l'ulna et du radius.

wrist

Terminologia Anatomica

284. polyarthrite rhumatoïde (n. f.)

PAR (n. f.)

arthrite rhumatoïde (n. f.)

AR (n. f.)

polyarthrite chronique déformante (n. f.)

désuet

polyarthrite chronique rhumatismale (n. f.)

désuet

polyarthrite chronique évolutive (n. f.)

désuet

PR (n. f.)

désuet

Rhumatisme inflammatoire chronique d'étiologie inconnue, progressant par poussées, qui affecte généralement de façon symétrique les articulations distales des membres et qui entraîne des douleurs et des déformations.

Note conceptuelle. – La polyarthrite rhumatoïde peut être diagnostiquée à tout âge, mais elle survient le plus souvent entre 40 et 60 ans, et touche principalement les femmes.

rheumatoid arthritis

RA

rheumatoid polyarthritis

arthritis deformans

athrophic arthritis

nodose rheumatism

285. ponction (n. f.)

Intervention qui consiste à introduire un instrument chirurgical dans une cavité naturelle ou pathologique pour en retirer le contenu ou pour y introduire un médicament.

Note conceptuelle. – La ponction peut être effectuée à des fins diagnostiques ou thérapeutiques.

puncture

286. pontage (n. m.)

Déviations de la circulation artérielle afin d'assurer la réunion de deux vaisseaux sanguins à l'aide d'une anastomose issue d'une greffe ou faite de matière synthétique, dans le but de contourner une région sténosée ou, de façon temporaire, de contourner un secteur artériel sur lequel est pratiquée une intervention chirurgicale.

Note conceptuelle. – Ce procédé de revascularisation s'effectue par l'implantation, sur l'artère, en amont ou en aval de l'obstruction, d'un greffon qui rétablira la circulation. Ce greffon peut être biologique (dans le cas d'un pontage aortocoronarien, par exemple) ou artificiel.

bypass

by-pass

287. pontage aortobiiliaque (n. m.)

Pontage consistant en la greffe d'une prothèse entre la partie de l'aorte saine et les artères iliaques afin de rétablir la communication sanguine tout en contournant la zone aortique sténosée.

aorto-bi-iliac bypass

aorto-biiliac bypass

aortobiiliac bypass

288. pontage aortocoronarien (n. m.)

PAC (n. m.)

pontage coronarien (n. m.)

opération de Favaloro (n. f.)

Pontage consistant en la greffe d'une veine entre l'aorte et l'artère coronaire afin d'établir une communication sanguine tout en contournant une zone sténosée.

coronary artery bypass

aortocoronary bypass

coronary bypass

coronary artery bypass grafting

CABG

289. pontage cardiopulmonaire (n. m.)

dérivation cardiopulmonaire (n. f.)

Circulation extracorporelle temporaire ayant pour but d'assécher le cœur et les poumons.

cardiopulmonary bypass

CPB

290. post-traumatique (adj.)

posttraumatique (adj.)

rare

Dont la survenue est conséquence à un traumatisme de nature physique ou psychologique.

Note conceptuelle. – On parlera par exemple de *syndrome post-traumatique*, de *lésion post-traumatique* ou encore d'*ostéoporose post-traumatique*.

post-traumatic

291. pression artérielle (n. f.)

PA (n. f.)

pression sanguine (n. f.)

Force que le sang exerce sur les parois des artères.

Note conceptuelle. – La pression artérielle, mesurée à l'aide d'un sphygmomanomètre et exprimée en millimètres de mercure (mmHg), est représentée par deux valeurs qui correspondent à la pression artérielle maximale pendant la systole et à la pression artérielle minimale pendant la diastole.

Note linguistique. – Même si le terme *tension artérielle* désigne plus précisément la force que les parois des artères exercent sur le sang qu'elles contiennent et non l'inverse, il est employé en clinique pour désigner le présent concept.

blood pressure

BP

arterial pressure

AP

arterial blood pressure

ABP

292. pression artérielle pulmonaire (n. f.)

PAP (n. f.)

pression pulmonaire (n. f.)

Pression que le sang exerce sur les parois du tronc pulmonaire.

Note conceptuelle. – La pression artérielle pulmonaire est mesurée grâce à l'introduction d'un cathéter dans les cavités droites du cœur.

pulmonary artery pressure

PAP

pulmonary arterial pressure

pulmonary pressure

293. pression veineuse (n. f.)

Pression qu'exerce le sang sur les parois veineuses.

Note conceptuelle. – La pression veineuse varie selon l'endroit sur le corps où elle est mesurée et la position dans laquelle se trouve le sujet.

venous pressure

294. pression veineuse centrale (n. f.)

PVC (n. f.)

tension veineuse centrale (n. f.)

TVC (n. f.)

Pression veineuse dans la veine cave supérieure, mesurée par cathétérisme veineux ou estimée cliniquement.

Note conceptuelle. – La valeur normale d'une pression veineuse centrale mesurée par cathétérisme se situe entre 6 et 12 mmHg pour un adulte.

central venous pressure

CVP

295. pression veineuse périphérique (n. f.)

PVP (n. f.)

pression veineuse superficielle (n. f.)

Pression veineuse mesurée sur un sujet en décubitus dorsal par ponction d'une veine au pli du coude.

peripheral venous pressure

PVP

296. processus (n. m.)

latin : *Processus*

conforme à la *Terminologia Anatomica*

procès (n. m.)

apophyse (n. f.)

ancienne nomenclature

Protubérance constituant l'expansion d'un organe, d'une structure ou d'un os.

process

Terminologia Anatomica

processus

297. processus coronoïde de l'ulna (n. m.)

latin : *processus coronoideus*

conforme à la *Terminologia Anatomica*

apophyse coronoïde de l'ulna (n. f.)

ancienne nomenclature

Processus situé sur la face antérieure de l'extrémité proximale de l'ulna et qui forme avec l'olécrâne l'incisure trochléaire.

coronoid process of ulna

Terminologia Anatomica

298. prolapsus rectal (n. m.)

prolapsus du rectum (n. m.)

Extériorisation plus ou moins étendue de la muqueuse rectale hors de l'anus.

Notes conceptuelles. – Dans un prolapsus rectal, la paroi du rectum est retournée vers l'extérieur à la manière d'un doigt de gant.

Le prolapsus rectal est souvent lié au vieillissement, qui entraîne un relâchement des tissus.

rectal prolapse

prolapse of the rectum

rectal procidentia

299. pyogène (adj.)

Qui entraîne la formation de pus.

Note conceptuelle. – Le terme *pyogène* est principalement utilisé pour qualifier des microorganismes tels que les bactéries de type streptocoque ou staphylocoque.

pyogenic
pyogenetic
pyogenous

300. radius (n. m.)

latin : *radius*

conforme à la *Terminologia Anatomica*

Os long occupant la partie externe de l'avant-bras.

Note conceptuelle. – Le radius constitue, avec l'ulna, le squelette de l'avant-bras.

radius

Terminologia Anatomica

301. receveur (n. m.)

receveuse (n. f.)

hôte (n. m. ou f.)

Personne qui reçoit une greffe d'organe, de tissu ou de cellules.

Note conceptuelle. – Le greffon peut provenir d'une personne tierce ou du corps du receveur lui-même.

Note linguistique. – Le terme *hôte* est surtout utilisé lorsqu'on parle de la maladie ou de la réaction du greffon contre l'hôte.

recipient

host

donee

302. receveur (n. m.)

receveuse (n. f.)

Personne qui reçoit, par transfusion, le sang d'un donneur tiers.

recipient

303. rectopexie (n. f.)

proctopexie (n. f.)

Intervention chirurgicale par voie abdominale, qui consiste à fixer le rectum au sacrum afin de prévenir ou de corriger un prolapsus rectal.

rectopexy

proctopexy

304. réduction (n. f.)

Remise en place d'un os fracturé, d'un organe déplacé, d'une extrémité articulaire luxée ou d'une hernie.

Note conceptuelle. – Selon le cas, la réduction peut être effectuée soit par manipulations externes, soit par intervention chirurgicale.

reduction
repositionning

305. région antérieure du coude (n. f.)

latin : *regio cubitalis anterior*

conforme à la Terminologia Anatomica

Face antérieure et concave du coude.

anterior region of elbow
Terminologia Anatomica
anterior surface of elbow
anterior cubital region

306. région postérieure du coude (n. f.)

latin : *regio cubitalis posterior*

conforme à la Terminologia Anatomica

Face postérieure et convexe du coude.

posterior region of elbow
Terminologia Anatomica
posterior surface of elbow
posterior cubital region

307. régurgitation aortique (n. f.)

Reflux de sang de l'aorte dans le ventricule gauche, causé par un défaut de fonctionnement de la valve aortique empêchant sa fermeture.

Note conceptuelle. – Bien que le terme *insuffisance aortique* soit parfois utilisé pour dénommer le présent concept, il désigne plus spécifiquement le défaut de fonctionnement de la valve aortique.

aortic regurgitation
AR
aortic valve regurgitation
aortic valvular regurgitation

308. régurgitation mitrale (n. f.)

Reflux de sang du ventricule gauche dans l'atrium gauche, causé par un défaut de fonctionnement de la valve mitrale empêchant sa fermeture.

Note conceptuelle. – Bien que le terme *insuffisance mitrale* soit parfois utilisé pour dénommer le présent concept, il désigne plus spécifiquement le défaut de fonctionnement de la valve mitrale.

mitral regurgitation

MR

mitral valve regurgitation

mitral valvular regurgitation

309. régurgitation pulmonaire (n. f.)

Reflux de sang du tronc pulmonaire dans le ventricule droit, causé par un défaut de fonctionnement de la valve pulmonaire empêchant sa fermeture.

Note conceptuelle. – Bien que le terme *insuffisance pulmonaire* soit parfois utilisé pour dénommer le présent concept, il désigne plus spécifiquement le défaut de fonctionnement de la valve pulmonaire.

pulmonary regurgitation

PR

pulmonary valve regurgitation

pulmonary valvular regurgitation

310. régurgitation tricuspидienne (n. f.)

Reflux de sang du ventricule droit dans l'atrium droit, causé par un défaut de fonctionnement de la valve tricuspide empêchant sa fermeture.

Note conceptuelle. – Bien que le terme *insuffisance tricuspидienne* soit parfois utilisé pour dénommer le présent concept, il désigne plus spécifiquement le défaut de fonctionnement de la valve tricuspide.

tricuspid regurgitation

TR

tricuspid valve regurgitation

tricuspid valvular regurgitation

311. régurgitation valvulaire (n. f.)

régurgitation (n. f.)

Reflux de sang dans une des cavités cardiaques, causé par un défaut de fonctionnement d'une valve cardiaque empêchant sa fermeture complète.

Notes conceptuelles. – Bien que le terme *insuffisance valvulaire* soit parfois utilisé pour dénommer le présent concept, il désigne plus spécifiquement le défaut de fonctionnement d'une valve cardiaque.

Selon la valve en cause, on distingue la régurgitation aortique, la régurgitation mitrale, la régurgitation pulmonaire et la régurgitation tricuspideenne.

regurgitation

valvular regurgitation

cardiac regurgitation

cardiac valvular regurgitation

cardiac valve regurgitation

heart valvular regurgitation

312. remodelage osseux (n. m.)

remodelage du tissu osseux (n. m.)

remaniement osseux (n. m.)

Processus continu et naturel de régénération osseuse au cours duquel le tissu osseux est résorbé par les ostéoclastes avant d'être reformé par les ostéoblastes.

Notes conceptuelles. – Près de 10 % du squelette adulte est renouvelé annuellement, ce qui aide à préserver la santé et la solidité des os.

Chez une personne jeune et en santé, les deux phases du remodelage osseux sont en équilibre dynamique, la masse osseuse demeurant stable. Chez un sujet âgé, toutefois, le ralentissement de l'activité des ostéoblastes se traduit par une perte de la densité osseuse et peut entraîner des maladies telles que l'ostéoporose.

bone remodeling

remodeling of bone

remodeling

313. réparation herniaire (n. f.)

réparation de hernie (n. f.)

cure de hernie (n. f.)

Traitement chirurgical qui consiste à réintégrer le contenu d'une hernie dans sa cavité naturelle.

Note conceptuelle. – On distingue deux grands types de réparation herniaire : l'herniorraphie et l'hernioplastie.

hernia repair

314. résection (n. f.)

Ablation partielle d'un tissu ou d'un organe tout en préservant sa continuité.

resection

315. résistance vasculaire pulmonaire (n. f.)

RVP (n. f.)

Ensemble des forces qui s'opposent à l'écoulement du sang dans les artères pulmonaires.

Notes conceptuelles. – On calcule la résistance vasculaire pulmonaire en divisant la différence de pression moyenne entre les artères pulmonaires et l'atrium gauche par le débit cardiaque.

La résistance vasculaire pulmonaire est exprimée en dynes par seconde par centimètre cube (dynes/s/cm³).

pulmonary vascular resistance

PVR

316. revascularisation (n. f.)

Intervention chirurgicale visant à rétablir la circulation sanguine dans un tissu ou un organe ischémiés.

revascularization

317. sacrum (n. m.)

latin : *os sacrum*

conforme à la Terminologia Anatomica

os sacrum (n. m.)

conforme à la Terminologia Anatomica

Segment médian inférieur de la colonne vertébrale, situé entre la base de la colonne lombale et le coccyx, et constitué des cinq vertèbres sacrales soudées les unes aux autres en une seule structure osseuse de forme triangulaire.

Note conceptuelle. – Le sacrum forme aussi la paroi postérieure du bassin osseux.

sacrum

Terminologia Anatomica

sacral bone

sacred bone
vertebra magna

318. salle d'opération (n. f.)

Grande salle aseptisée, située au sein d'un bloc opératoire, qui est spécialement équipée pour effectuer des opérations.

Notes conceptuelles. – Une salle d'opération est souvent consacrée à une spécialité chirurgicale (chirurgie cardiaque, chirurgie orthopédique, chirurgie vasculaire, etc.).

Il ne faut pas confondre la salle d'opération avec le bloc opératoire, lequel désigne un ensemble de salles et d'installations nécessaires aux opérations.

operating room

Canada, États-Unis

OR

Canada, États-Unis

operating theatre

Royaume-Uni

319. scintigraphie osseuse (n. f.)

Technique d'imagerie permettant d'examiner le métabolisme du squelette en repérant dans l'organisme un isotope radioactif préalablement administré et ayant une affinité particulière avec le tissu osseux.

Note conceptuelle. – La scintigraphie osseuse permet de déceler l'accélération de l'élaboration de la trame osseuse, caractéristique de la majorité des affections qui touchent le squelette.

bone scan

bone scintigraphy

skeletal scintigraphy

320. scoliose congénitale (n. f.)

Scoliose causée par une malformation vertébrale présente dès la naissance.

Note conceptuelle. – La malformation causant la scoliose congénitale entraîne un déséquilibre de la colonne lors de la croissance.

congenital scoliosis

321. septoplastie (n. f.)

Opération chirurgicale visant à corriger une déviation du septum nasal.

septoplasty

322. septum (n. m.)

Cloison divisant en deux parties un organe ou une structure anatomique.

Note conceptuelle. – On parlera par exemple du *septum nasal* ou du *septum cardiaque*.

septum

323. staphylocoque doré (n. m.)

latin : *staphylococcus aureus*

Bactérie staphylocoque pathogène susceptible de sécréter différentes toxines et enzymes qui provoquent des infections suppuratives superficielles et profondes ainsi que des syndromes liés à l'action des toxines.

Note conceptuelle. – Les infections provoquées par le staphylocoque doré se compliquent parfois par extension locorégionale ou par diffusion hémotogène de la bactérie, ce qui peut notamment entraîner des septicémies, des endocardites, des méningites, des ostéomyélites ou des arthrites.

staphylococcus aureus

staphylococcus pyogenes aureus

staphylococcus pyogenes

324. sternotomie (n. f.)

Section chirurgicale du sternum.

sternotomy

325. supraépineux (adj.)

sus-épineux (adj.)

désuet

Qui est situé au-dessus d'une épine anatomique.

supraspinous

326. sympathectomie (n. f.)

sympathicectomy (n. f.)

Résection plus ou moins étendue d'un nerf ou d'un ganglion du système nerveux sympathique dans le but d'induire une vasodilatation permanente dans la zone innervée par le segment nerveux supprimé.

Note conceptuelle. – Autrefois utilisée pour traiter l'hypertension artérielle, la sympathectomie est de nos jours principalement appliquée au traitement des artériopathies et de l'hyperhidrose.

sympathectomy
sympathetectomy

327. symphyse pubienne (n. f.)

latin : *symphysis pubica*

conforme à la *Terminologia Anatomica*

Articulation cartilagineuse du bassin qui unit les extrémités antérieures des os coxaux.

pubic symphysis
Terminologia Anatomica
symphysis pubis

328. syndrome douloureux régional complexe (n. m.)

SDRC (n. m.)

syndrome de douleur régionale complexe (n. m.)

Syndrome douloureux chronique d'origine traumatique ou chirurgicale affectant surtout les extrémités des membres, dont il limite la mobilité, et qui se manifeste par des œdèmes, des rougeurs, une sudation excessive et une hyperthermie localisée suivie d'hypothermie, auxquels s'associent l'atrophie musculaire et la déminéralisation osseuse.

Notes conceptuelles. – Les parties du corps les plus touchées par ce syndrome sont la main, le pied, le genou, l'épaule et la hanche.

Le syndrome douloureux régional complexe de type 1, ou *algodystrophie*, débute par une blessure sans lésion nerveuse, alors que le syndrome douloureux régional complexe de type 2, ou *causalgie*, se manifeste à la suite d'un événement au cours duquel les nerfs sont lésés.

complex regional pain syndrome
CRPS

329. syndrome douloureux régional complexe de type 1 (n. m.)

SDRC de type 1 (n. m.)

algodystrophie (n. f.)

algodystrophie sympathique réflexe (n. f.)

Syndrome douloureux régional complexe consécutif à une blessure, souvent mineure, sans lésion du tissu nerveux.

complex regional pain syndrome type 1

CRPS type 1

reflex sympathetic dystrophy

RSD

algodystrophy

330. syndrome douloureux régional complexe de type 2 (n. m.)

SDRC de type 2 (n. m.)

causalgie (n. f.)

syndrome causalgique (n. m.)

thermalgie (n. f.)

Syndrome douloureux régional complexe consécutif à une lésion du tissu nerveux et caractérisé par une sensation de brûlure intense qui se manifeste au moindre contact avec la zone cutanée affectée.

Note conceptuelle. – L'atteinte nerveuse concerne surtout le nerf médian et le nerf ischiatique.

complex regional pain syndrome type 2

CRPS type 2

causalgia

causalgia syndrome

thermalgia

331. synovite (n. f.)

Inflammation aiguë ou chronique d'une membrane synoviale.

Notes conceptuelles. – La synovite peut être sèche ou avec épanchement.

Une synovite peut entre autres être causée par une infection intraarticulaire, une maladie systémique ou une arthrite inflammatoire.

synovitis

332. système nerveux autonome (n. m.)

latin : *pars autonómica
systematis nervosi
peripherici
divisio autonómica*

SNA (n. m.)

système végétatif (n. m.)

système nerveux involontaire (n. m.)

système nerveux végétatif (n. m.)

système neurovégétatif (n. m.)

Ensemble des structures nerveuses assurant le maintien des fonctions vitales de base et qui régit le fonctionnement des viscères.

Notes conceptuelles. – Le système nerveux autonome contrôle entre autres la respiration, les battements cardiaques, la pression artérielle, la digestion ainsi que la thermorégulation, même lorsqu'une personne est endormie ou inconsciente.

Le système nerveux autonome se divise en système nerveux sympathique et en système nerveux parasympathique.

autonomic nervous system

ANS

autonomic part of peripheral nervous system

Terminologia Anatomica

autonomic division of peripheral nervous system

Terminologia Anatomica

autonomic division of nervous system

visceral nervous system

333. système nerveux parasympathique (n. m.)

système parasympathique (n. m.)

Système composé de fibres préganglionnaires issues du mésencéphale, du nerf oculomoteur, du nerf facial, du nerf glossopharyngien et du nerf vague ainsi que de la portion sacrale de la moelle spinale, et responsable de la mise au repos de l'organisme.

Notes conceptuelles. – Lorsqu'il met l'organisme au repos, le système nerveux parasympathique, entre autres choses, réduit l'activité cardiaque et respiratoire, dilate les artères et accélère la fonction digestive.

Le neurotransmetteur du système nerveux parasympathique est l'acétylcholine.

Les systèmes sympathique et parasympathique constituent les deux composants du système nerveux autonome.

parasympathetic nervous system

parasympathetic system

334. système nerveux périphérique (n. m.)

conforme à la *Terminologia Anatomica*

latin : *systema nervosum periphericum
pars peripherica*

SNP (n. m.)

Élément du système nerveux formé par l'ensemble des nerfs de l'organisme par lesquels circule l'information entre le système nerveux central et le reste de l'organisme.

Notes conceptuelles. – Le système nerveux périphérique est divisé en voie afférente, qui conduit l'information captée par les sens au système nerveux central, et en voie efférente, qui transmet les instructions du système nerveux central aux organes, aux muscles et aux glandes.

Le système nerveux périphérique comprend toutes les parties du système nerveux autres que le cerveau et la moelle spinale.

peripheral nervous system

Terminologia Anatomica

PNS

peripheral part of nervous system

335. système nerveux sympathique (n. m.)

système nerveux orthosympathique (n. m.)

système sympathique (n. m.)

système orthosympathique (n. m.)

Système constitué de deux chaînes neuroganglionnaires qui longent chacun des côtés de la moelle spinale, responsable de l'activation métabolique en période de stress afin de préparer l'organisme à l'activité physique et intellectuelle.

Notes conceptuelles. – Lorsqu'il met l'organisme en état d'alerte, le système nerveux sympathique, entre autres choses, augmente l'activité cardiaque et respiratoire, dilate les bronches et les pupilles, contracte les artères et ralentit la fonction digestive.

Les neurotransmetteurs du système nerveux sympathique sont l'adrénaline et la noradrénaline.

Le système sympathique et le système nerveux parasympathique constituent les deux composants du système nerveux autonome.

sympathetic nervous system

SNS

sympathetic system

336. systolique (adj.)

Relatif à la systole.

systolic

337. table orthopédique (n. f.)

Table d'opération articulée, munie d'un système de traction, qui permet d'immobiliser le patient dans des positions précises afin de faciliter la réduction des fractures, particulièrement celles des membres inférieurs.

orthopedic table

orthopaedic table

fracture table

338. tamponnade cardiaque (n. f.)

Compression aiguë du cœur, notamment de ses cavités droites, causée par un épanchement liquidien abondant ou constitué rapidement à l'intérieur du péricarde, et entraînant une chute du débit cardiaque.

Note conceptuelle. – La tamponnade cardiaque est traitée par une ponction du péricarde, qui peut être suivie d'un drainage chirurgical.

Note linguistique. – En français, la graphie *tamponade* est fautive.

cardiac tamponade

339. tension artérielle (n. f.)

TA (n. f.)

Force que les parois des artères exercent sur leur contenu sanguin.

Note linguistique. – Bien que le terme pression artérielle soit utilisé en clinique pour désigner le présent concept, il désigne plus précisément la force que le sang exerce sur les parois des artères.

arterial tension

340. tête de l'humérus (n. f.)

latin : *caput humeri*

conforme à la Terminologia Anatomica

tête humérale (n. f.)

conforme à la Terminologia Anatomica

Renflement osseux quasi sphérique situé à l'extrémité proximale de l'humérus, qui s'articule avec la cavité glénoïdale de la scapula.

Notes conceptuelles. – La tête de l'humérus représente environ le tiers d'une sphère de soixante millimètres de diamètre.

La tête de l'humérus est orientée en haut, en dedans et en arrière.

head of humerus
humeral head

341. tête du fémur (n. f.)

latin : *caput femoris*

conforme à la *Terminologia Anatomica*

tête fémorale (n. f.)

Renflement osseux quasi sphérique situé à l'extrémité proximale du fémur et s'articulant avec l'acétabulum.

Notes conceptuelles. – La tête du fémur représente environ les deux tiers d'une sphère de cinquante millimètres de diamètre. Elle est unie au grand trochanter et au petit trochanter par le col du fémur.

La tête du fémur est orientée en haut, en dedans et en avant.

head of femur

Terminologia Anatomica

femoral head

342. thoracotomie (n. f.)

Ouverture chirurgicale de la paroi thoracique.

Notes conceptuelles. – La thoracotomie permet d'évaluer les organes contenus dans la cavité thoracique et constitue la première étape d'une intervention chirurgicale, principalement sur les poumons, le médiastin, le cœur, l'œsophage ou la plèvre.

L'ouverture pratiquée peut être latérale, antérieure ou postérieure.

thoracotomy

343. thrombophilie (n. f.)

hypercoagulabilité (n. f.)

Trouble du système hématopoïétique caractérisé par un déséquilibre de l'hémostasie favorisant les thromboses.

Note conceptuelle. – Ce trouble peut être génétique ou acquis, et peut avoir de nombreuses causes telles qu'un déficit en protéine C ou S, une chirurgie des membres inférieurs, une infection, une immobilité prolongée ou encore une grossesse.

Notes linguistiques. – Le terme *thrombophilie* est surtout employé pour désigner un trouble d'origine génétique.

Le terme *hypercoagulabilité* est surtout employé pour désigner un trouble acquis.

Thrombophilia
Hypercoagulability
hypercoagulable state

344. thrombose veineuse profonde (n. f.)

TVP (n. f.)
phlébite profonde (n. f.)

Thrombose survenant dans le réseau veineux profond, généralement dans les membres inférieurs.

Notes conceptuelles. – Le réseau veineux profond, situé derrière l'aponévrose, alimente les muscles et les tissus profonds.

Lorsque la thrombose veineuse profonde s'étend aux régions avoisinantes supérieures (elle est généralement restreinte aux mollets), on parle de *thrombose veineuse profonde proximale*.

Il ne faut pas confondre la thrombose veineuse profonde avec la thrombophlébite et la phlébite; la première correspond à une « variété de thrombose veineuse caractérisée par une large et solide adhérence du caillot à la paroi de la veine » et la seconde, plus généralement, à l'« inflammation d'une veine ».

deep vein thrombosis
DVT
deep venous thrombosis
DVT

345. tissu (n. m.)

Ensemble des cellules d'un organisme assurant une même fonction et partageant généralement une même différenciation morphologique.

Note conceptuelle. – On compte quatre grandes variétés de tissus : l'épithélium, le tissu conjonctif, le tissu musculaire ainsi que le tissu nerveux.

Tissue

346. tissu conjonctif (n. m.)

Tissu qui assure le soutien et la protection des organes, de même qu'il participe à la nutrition d'autres tissus ainsi qu'aux mécanismes de défense immunitaire.

Note conceptuelle. – Les tissus conjonctifs sont issus du mésenchyme et peuvent se différencier en quatre grandes classes : le tissu conjonctif proprement dit, le cartilage, le tissu osseux et le sang.

connective tissue
interstitial tissue

347. tissu mou (n. m.)

Ensemble des tissus conjonctifs extrasquelettiques et de leurs variétés différenciées.

Note conceptuelle. – On compte parmi les tissus mous les vaisseaux sanguins, les tissus fibreux, les tissus graisseux, les muscles striés et les muscles lisses ainsi que le système nerveux périphérique.

soft tissue

348. tissu osseux cortical (n. m.)

tissu cortical (n. m.)
tissu osseux compact (n. m.)
tissu compact (n. m.)
tissu osseux haversien (n. m.)

Tissu osseux dense constitué par des ostéons juxtaposés de manière très serrée.

Note conceptuelle. – Les ostéons sont reliés entre eux et à la surface de l'os par des canaux de Volkmann, ce qui confère au tissu osseux cortical une grande résistance en répartissant les forces de pression.

Note linguistique. – En anglais, le terme *cortical tissue* est parfois employé pour désigner plus spécifiquement l'os compact de la diaphyse des os longs.

compact tissue
cortical tissue

349. tissu spongieux (n. m.)

tissu osseux trabéculaire (n. m.)
tissu osseux spongieux (n. m.)

latin : *textus osseus spongiosus*
textus osseus trabecularis

Tissu osseux composé de fines travées osseuses irrégulières, séparées les unes des autres par des espaces ramifiés et anastomosés qui contiennent la moelle osseuse.

cancellous tissue
spongy osseous tissue
trabecullar bone
cancellous bone
spongy bone

350. trachéotomie (n. f.)

Incision chirurgicale de la paroi antérieure de la trachée.

Note conceptuelle. – La trachéotomie est généralement pratiquée afin de maintenir la respiration.

Tracheotomy

351. tractus iliotibial (n. m.)

latin : *tractus iliotibialis*

conforme à la *Terminologia Anatomica*

bandelette de Maissiat (n. f.)

ancienne nomenclature

Lame fibreuse formant la partie externe du fascia lata, s'étendant de la crête iliaque jusqu'au condyle latéral du tibia, et sur laquelle s'insèrent les fibres du muscle tenseur du fascia lata ainsi que les fibres du muscle grand glutéal.

iliotibial tract

Terminologia Anatomica

iliotibial band

352. traitement conservateur (n. m.)

Traitement visant à maintenir les fonctions physiologiques dans un état satisfaisant lorsqu'il n'est pas indispensable de traiter directement les causes de la maladie, ou lorsqu'il n'est plus possible de le faire.

Note conceptuelle. – Les traitements conservateurs sont généralement des moyens naturels tels que le repos et la réhydratation.

conservative treatment

353. translocation chromosomique (n. f.)

translocation (n. f.)

Anomalie génétique caractérisée par le transfert, à la suite d'une cassure, d'un segment chromosomique sur un autre chromosome non homologue ou au sein d'un même chromosome.

Note conceptuelle. – L'échange de matériel génétique qui résulte d'une translocation chromosomique peut mener à des affections comme la leucémie myéloïde chronique ou la trisomie 21.

chromosomal translocation

Translocation

354. transplantation cardiaque (n. f.)

transplantation de cœur (n. f.)

greffe de cœur (n. f.)

greffe cardiaque (n. f.)

Intervention chirurgicale visant à remplacer le cœur d'une personne souffrant d'une insuffisance cardiaque terminale par un cœur sain prélevé sur un donneur en état de mort cérébrale.

Notes conceptuelles. – La transplantation cardiaque n'est proposée que lorsque tous les autres traitements ont échoué.

La transplantation cardiaque est généralement envisagée pour les myocardopathies dilatées et ischémiques ainsi que pour les lésions cardiaques irréversibles associées à une coronaropathie.

Note linguistique. – Bien que la distinction entre les termes *greffe* « transfert d'un tissu » et *transplantation* « transfert d'un organe nécessitant le rétablissement de la continuité vasculaire » soit désuète, on constate que le terme *transplantation* reste le plus répandu lorsqu'il s'agit du cœur.

heart transplantation

cardiac transplantation

heart transplant

heart grafting

355. trochlée de l'humérus (n. f.)

latin : *trochlea humeri*

conforme à la *Terminologia Anatomica*

trochlée humérale (n. f.)

Tube fibrocartilagineux situé à l'extrémité inférieure de l'humérus et s'articulant avec l'incisure trochléaire.

Note conceptuelle. – La forme de la trochlée de l'humérus rappelle celle d'une poulie.

trochlea of humerus

Terminologia Anatomica

356. tronc brachiocéphalique (n. m.)

latin : *truncus bronchiocephalicus*

conforme à la *Terminologia Anatomica*

tronc artériel brachiocéphalique (n. m.)

Première branche du segment horizontal de l'aorte, située dans le médiastin supérieur et qui se divise en artère carotide commune et en artère subclavière droite.

Note conceptuelle. – Le tronc brachiocéphalique irrigue le membre supérieur droit ainsi que le côté droit de la tête et du cou.

brachiocephalic trunk

Terminologia Anatomica

brachiocephalic artery

innominate artery

357. tronc inférieur du plexus brachial (n. m.)

conforme à la *Terminologia Anatomica*

latin : *truncus inferior plexus brachialis*

Segment proximal du plexus brachial issu de l'anastomose des branches antérieures du nerf cervical C8 et du nerf thoracique T1.

inferior trunk of brachial plexus

Terminologia Anatomica

358. tronc moyen du plexus brachial (n. m.)

conforme à la *Terminologia Anatomica*

latin : *truncus medius plexus brachialis*

Segment proximal du plexus brachial issu de la branche antérieure du nerf cervical C7.

middle trunk of brachial plexus

Terminologia Anatomica

359. tronc pulmonaire (n. m.)

conforme à la *Terminologia Anatomica*

latin : *truncus pulmonalis*

tronc de l'artère pulmonaire (n. m.)

artère pulmonaire (n. f.)

ancienne nomenclature

Vaisseau sanguin de gros calibre naissant à la base du ventricule droit, se séparant en artères pulmonaires droite et gauche, et qui conduit le sang veineux du cœur aux poumons.

pulmonary trunk

Terminologia Anatomica

360. tronc supérieur du plexus brachial (n. m.)

conforme à la *Terminologia Anatomica*

latin : *truncus superior plexi brachialis*

Segment proximal du plexus brachial issu de l'anastomose des branches antérieures des nerfs cervicaux C5 et C6.

superior trunk of brachial plexus

Terminologia Anatomica

361. tubercule (n. m.)

latin : *tuberculum*

conforme à la *Terminologia Anatomica*

Petite protubérance arrondie située à la surface d'un organe ou d'un os.

Notes conceptuelles. – Les tubercules osseux constituent le point d'insertion de tendons et de ligaments.

Bien qu'il existe une distinction entre les termes *tubercule* et *tubérosité*, certains spécialistes emploient l'un et l'autre indifféremment. En règle générale, *tubercule* désigne une saillie moins volumineuse que *tubérosité*.

Bien qu'il existe une distinction entre les termes *tubercle* et *tuberosity*, certains spécialistes emploient l'un et l'autre indifféremment. En règle générale, *tubercle* désigne une saillie moins volumineuse que *tuberosity*.

tubercle

Terminologia Anatomica

362. tubercule majeur de l'humérus (n. m.)

latin : *tuberculum majus*

tuberculum majus humeri

conforme à la *Terminologia Anatomica*

tubercule majeur (n. m.)

conforme à la *Terminologia Anatomica*

grosse tubérosité de l'humérus (n. f.)

ancienne nomenclature

grosse tubérosité (n. f.)

ancienne nomenclature

trochiter (n. m.)

ancienne nomenclature

Grosse saillie osseuse située sur la face externe de l'extrémité supérieure de l'humérus et sur laquelle s'insèrent le muscle supraépineux, le muscle infraépineux et le muscle petit rond.

greater tubercle

Terminologia Anatomica

greater tubercle of humerus

greater tuberosity of humerus

ancienne nomenclature

greater tuberosity

ancienne nomenclature

363. tubercule mineur de l'humérus (n. m.)

latin : *tuberculum minus*

tuberculum minus humeri

conforme à la *Terminologia Anatomica*

tubercule mineur (n. m.)

conforme à la *Terminologia Anatomica*

petite tubérosité de l'humérus (n. f.)

[ancienne nomenclature](#)

petite tubérosité (n. f.)

[ancienne nomenclature](#)

trochin (n. m.)

[ancienne nomenclature](#)

Petite saillie osseuse située sur la face antérieure de l'extrémité supérieure de l'humérus et sur laquelle s'insère le muscle subscapulaire.

lesser tubercle

[Terminologia Anatomica](#)

lesser tubercle of humerus

lesser tuberosity of humerus

[ancienne nomenclature](#)

lesser tuberosity

[ancienne nomenclature](#)

364. tubercule pubien (n. m.)

latin : *tuberculum pubicum*

[conforme à la Terminologia Anatomica](#)

épine du pubis (n. f.)

[ancienne nomenclature](#)

épine pubienne (n. f.)

[ancienne nomenclature](#)

Protubérance située à l'extrémité externe de la crête pubienne, bordant la symphyse pubienne et qui constitue l'un des points d'attache du ligament inguinal.

pubic tubercle

[Terminologia Anatomica](#)

pubic spine

spina pubis

365. tubérosité (n. f.)

latin : *tuberositas*

[conforme à la Terminologia Anatomica](#)

Volumineuse protubérance arrondie située à la surface d'un organe ou d'un os.

Notes conceptuelles. – Les tubérosités osseuses, souvent rugueuses, constituent le point d'insertion de tendons et de ligaments.

Bien qu'il existe une distinction entre les termes *tubérosité* et *tubercule*, certains spécialistes emploient l'un et l'autre indifféremment. En règle générale, *tubérosité* désigne une saillie plus volumineuse que *tubercule*.

Bien qu'il existe une distinction entre les termes *tuberosity* et *tubercle*, certains spécialistes emploient l'un et l'autre indifféremment. En règle générale, *tuberosity* désigne une saillie plus volumineuse que *tubercle*.

tuberosity

Terminologia Anatomica

366. tubérosité ischiatique (n. f.)

latin : *tuber ischiadicum*

conforme à la *Terminologia Anatomica*

Tubérosité située dans la partie postéro-inférieure de l'ischium.

Note conceptuelle. – Lorsque le corps est en position assise, la tubérosité ischiatique constitue son point d'appui.

ischial tuberosity

Terminologia Anatomica

367. tunique externe (n. f.)

latin : *tunica externa*

conforme à la *Terminologia Anatomica*

externa (n. f.)

adventice (n. f.)

Membrane la plus externe de la paroi des vaisseaux sanguins.

tunica externa

Terminologia Anatomica

adventitia

368. tunique interne (n. f.)

latin : *tunica intima*

conforme à la *Terminologia Anatomica*

intima (n. f.)

Membrane la plus interne de la paroi des vaisseaux sanguins.

tunica intima

Terminologia Anatomica

intima

369. tunique moyenne (n. f.)

latin : *tunica media*

conforme à la *Terminologia Anatomica*

média (n. f.)

Membrane intermédiaire de la paroi des vaisseaux sanguins.

tunica media

Terminologia Anatomica

Media

370. ulna (n. m.)

latin : *ulna*

conforme à la Terminologia Anatomica

cubitus (n. m.)

ancienne nomenclature

Os long occupant la partie interne de l'avant-bras.

Note conceptuelle. – L'ulna constitue, avec le radius, le squelette de l'avant-bras.

Ulna

Terminologia Anatomica

elbow bone

371. veine brachiocéphalique (n. f.)

latin : *vena brachiocephalica*

conforme à la Terminologia Anatomica

tronc veineux brachiocéphalique (n. m.)

Veine qui s'étend de l'union des veines jugulaire et subclavière jusqu'à la veine cave supérieure.

Note conceptuelle. – Il existe deux veines brachiocéphaliques : la veine brachiocéphalique gauche et la veine brachiocéphalique droite.

brachiocephalic vein

Terminologia Anatomica

innominate vein

372. veine brachiocéphalique droite (n. f.)

Veine qui s'étend de l'union des veines jugulaire droite et subclavière droite jusqu'à la veine cave supérieure.

right brachiocephalic vein

373. veine brachiocéphalique gauche (n. f.)

Veine qui s'étend de l'union des veines jugulaire gauche et subclavière gauche jusqu'à la veine cave supérieure.

left brachiocephalic vein

374. veine cave (n. f.)

latin : *vena cava*

conforme à la *Terminologia Anatomica*

Grosse veine qui transporte le sang désoxygéné des organes vers l'atrium droit.

Note conceptuelle. – Les veines caves sont au nombre de deux : la veine cave supérieure et la veine cave inférieure.

vena cava

Terminologia Anatomica

375. veine cave inférieure (n. f.)

latin : *vena cava inferior*

conforme à la *Terminologia Anatomica*

VCI (n. f.)

Veine cave large et longue formée par les veines iliaques communes à la hauteur de la cinquième vertèbre lombale et qui ramène, selon un trajet ascendant, le sang désoxygéné de la partie sous-diaphragmatique du corps vers la partie postéro-inférieure de l'atrium droit.

inferior vena cava

Terminologia Anatomica

IVC

376. veine cave supérieure (n. f.)

latin : *vena cava superior*

conforme à la *Terminologia Anatomica*

VCS (n. f.)

Veine cave large et courte formée par les deux veines brachiocéphaliques à la hauteur du thorax et qui ramène, selon un trajet descendant, le sang désoxygéné de la tête, du cou et des membres supérieurs vers la partie supérieure et antérieure de l'atrium droit.

superior vena cava

Terminologia Anatomica

SVC

377. ventricule droit (n. m.)

latin : *ventriculus dexter*

conforme à la *Terminologia Anatomica*

Cavité, dans la partie inférieure droite du cœur, qui reçoit le sang désoxygéné de l'atrium droit avant de l'envoyer vers les poumons par l'artère pulmonaire droite et l'artère pulmonaire gauche.

right ventricle

Terminologia Anatomica

378. ventricule gauche (n. m.)

latin : *ventriculus sinister*

conforme à la *Terminologia Anatomica*

Cavité, dans la partie inférieure gauche du cœur, qui reçoit le sang oxygéné de l'atrium gauche avant de l'envoyer vers l'ensemble de l'organisme par l'aorte.

left ventricle

Terminologia Anatomica

379. vitesse de sédimentation érythrocytaire (n. f.)

VSE (n. f.)

vitesse de sédimentation des hématies (n. f.)

vitesse de sédimentation des globules rouges (n. f.)

vitesse de sédimentation globulaire (n. f.)

VSG (n. f.)

vitesse de sédimentation sanguine (n. f.)

vitesse de sédimentation (n. f.)

VS (n. f.)

Vitesse à laquelle les érythrocytes d'un échantillon de sang veineux incoagulable se déposent dans un tube étroit gradué et de diamètre connu.

Notes conceptuelles. – La vitesse de sédimentation érythrocytaire correspond à la hauteur de la colonne plasmatique, qui se forme au-dessus des érythrocytes sédimentaires, mesurée en millimètres après une heure, deux heures et vingt-quatre heures. Généralement, les résultats recueillis au bout d'une heure sont les plus probants.

La vitesse de sédimentation érythrocytaire est accrue en présence d'une inflammation, d'une infection ou d'une anémie, et diminuée en cas de polyglobulie. Elle ne révèle, cependant, aucune affection particulière.

erythrocyte sedimentation rate

ESR

blood sedimentation rate

sedimentation rate

SR

sed rate

Index des termes français

A

ablation, 1
ablation endoscopique, 2
ACA, 25
adhérence, 3
adhésiolyse, 115
adventice, 367
agrafe, 4
agrégation des plaquettes, 5
agrégation plaquettaire | 5
algodystrophie | 329
algodystrophie sympathique réflexe, 329
amputation de Lisfranc, 125
anastomose, 6
anesthésiant général, 10
anesthésiant local, 11
anesthésie générale, 7
anesthésie locale, 8
anesthésie locorégionale, 9
anesthésique général, 10
anesthésique local, 11
anévrisme aortique, 12
anévrisme de l'aorte, 12
anévrisme disséquant, 13
anévrisme aortique, 12
anévrisme de l'aorte, 12
anévrisme disséquant, 13
angéite granulomateuse nécrosante, 173
anneau fibreux, 14
anneau fibreux du disque intervertébral, 14
annuloplastie, 15
anomalie coronarienne congénitale, 25
antibioprévention, 16
antibioprophylaxie, 16
antibiothérapie, 17
anucléé, 18
aponévrose fémorale, 156
apophyse, 296
apophyse coronoïde de l'ulna, 297
appareil plâtré, 275
AR, 284
arbre bronchique, 19
arc inguinal, 213
artère brachiale, 20
artère carotide 21
artère carotide commune 21
artère carotide externe 22
artère carotide interne 23
artère carotide primitive 21
artère coronaire 24
artère coronaire anormale, 25
artère coronaire antérieure, 27
artère coronaire droite, 26
artère coronaire gauche, 27
artère coronaire inférieure, 33
artère coronaire inférieure des lèvres, 33
artère coronaire postérieure, 26
artère coronaire supérieure, 34
artère coronaire supérieure des lèvres, 34
artère faciale, 28
artère fémorale, 29
artère grande coronaire, 27
artère grande mésentérique, 36
artère humérale, 20
artère hypogastrique, 32
artère iliaque commune, 30
artère iliaque externe, 31
artère iliaque interne, 32
artère iliaque primitive, 30
artère labiale inférieure, 33
artère labiale supérieure, 34
artère mammaire externe, 43
artère mammaire interne, 42
artère maxillaire externe, 28
artère mésentérique inférieure, 35
artère mésentérique supérieure, 36
artère petite mésentérique, 35
artère poplitée, 37
artère pulmonaire, 359
artère pulmonaire droite, 38
artère pulmonaire gauche, 39
artère radiale, 40
artère sous-clavière, 41
artère subclavière, 41
artère thoracique interne, 42
artère thoracique latérale, 43
artère thoracique supérieure, 44
artère thoracique suprême, 44

artère vertébrale, 45
arthrite, 46
arthrite purulente, 47
arthrite rhumatoïde, 284
arthrite septique, 47
arthrite suppurée, 47
arthroplastie totale de la hanche, 48
articulation, 49
articulation de l'épaule, 51
articulation du coude, 50
articulation glénohumérale, 51
articulation humérocubitale, 53
articulation huméroradiale, 52
articulation huméro-ulnaire, 53
articulation radiocubitale inférieure, 54
articulation radiocubitale supérieure, 55
articulation radio-ulnaire distale, 54
articulation radio-ulnaire proximale, 55
articulation scapulohumérale, 51
articulation sphéroïde, 56
articulation synoviale, 57
articulation temporomandibulaire, 58
articulation temporomaxillaire, 58
ATH, 48
ATM, 58
atriotomie, 59
atrium droit, 60
atrium gauche, 61
attaque cardiaque, 188
avant-bras, 62

B

bandelette de Maissiat, 351
basedowisme aigu, 109
bloc opératoire, 63
bourselet glénoïdal, 64
bras, 65, 222
bride, 66
broche de Kirschner, 67

C

canal anal, 68
canal de Havers, 69
canal de Volkmann, 70
canal médullaire, 79
canal perforant, 70
capitulum de l'humérus, 71

capsule articulaire, 72
cartilage articulaire, 73
cartilage hyalin, 74
cathéter de Swan-Ganz, 75
cathéter flottant, 75
causalgie, 330
cavité articulaire, 76
cavité glénoïdale, 77
cavité glénoïdale de la scapula, 78
cavité glénoïde, 77
cavité glénoïde de l'omoplate, 78
cavité médullaire, 79
CEC, 85
cellule à épines, 80
cellule bordante, 81
cellule cornée, 99
cellule épineuse, 80
cellule kératinisée, 99
cervicalgie, 82
chimiothérapie adjuvante, 83
chimiothérapie néoadjuvante, 84
chimiothérapie postopératoire, 83
chimiothérapie préopératoire, 84
chirurgie, 256
circulation extracorporelle, 85
circulation extra-corporelle, 85
clamp, 86
clip, 87
clou centromédullaire, 88
clou intramédullaire, 88
coccyx, 89
coiffe des rotateurs, 90
col anatomique de l'humérus, 91
colonne cervicale, 92
colonne dorsale, 94
colonne lombaire, 93
colonne lombale, 93
colonne thoracique, 94
coloration de Gram, 95
commissurotomie, 96
condyle, 97
condyle huméral, 71
consolidation, 98
cornéocyte, 99
coronaropathie, 100
corps du fémur, 101
corps muqueux de Malpighi, 105
couche basale, 102

couche claire, 103
couche cornée, 104
couche de Malpighi, 105
couche des cellules à épines, 105
couche épineuse, 105
couche germinative, 102
couche granuleuse, 106
coude, 107
crête iliaque, 108
crise cardiaque, 188
crise thyrotoxique, 109
crise thyrotoxique, 109
cruel, 110
cubitus, 370
curage, 112
curage ganglionnaire, 111
cure de hernie, 313
curetage, 112, 113
curettage, 112, 113
cystoprostectomie, 114

D

débridement, 115, 116
déchirure du ménisque, 117
déchirure du ménisque du genou, 117
déchirure méniscale, 117
décubitus, 118
décubitus dorsal, 119
décubitus latéral, 120
décubitus ventral, 121
défaillance cardiaque, 191
déplacement, 122
dérivation cardiopulmonaire, 289
dermatome, 123
désarticulation, 124
désarticulation de Lisfranc, 125
désarticulation tarsométatarsienne, 125
desmosome, 126
diaphyse du fémur, 101
diaphyse fémorale, 101
diarthrose, 57
diastolique, 127
disque articulaire, 128
disque intervertébral, 129
dissection, 130
dissection ganglionnaire, 111
DM, 134

donneur, 131, 132
donneuse, 131, 132
drainage, 133
dystrophie musculaire, 134

E

échocardiographie, 135
échocardiographie transœsophagienne, 136
échocardiographie transthoracique, 137
échographie cardiaque, 135
échographie cardiaque transœsophagienne, 136
échographie cardiaque transthoracique, 137
échographie transœsophagienne, 136
ECT, 137
éminence, 138
énarthrose, 56
enclouage, 139
enclouage centromédullaire, 140
enclouage intramédullaire, 140
endartériectomie, 141
épicondyle, 142
épicondyle latéral de l'humérus, 142
épicondyle médial de l'humérus, 143
épine de la scapula, 144
épine de l'omoplate, 144
épine du pubis, 364
épine iliaque antérieure et inférieure, 145
épine iliaque antérieure et supérieure, 146
épine iliaque antéro-inférieure, 145
épine iliaque antérosupérieure, 146
épine iliaque postérieure et inférieure, 147
épine iliaque postérieure et supérieure, 148
épine iliaque postéro-inférieure, 147
épine iliaque postérosupérieure, 148
épine ischiatique, 149
épine pubienne, 364
épine scapulaire, 144
épine sciatique, 149
épitrochlée, 143
ETO, 136
ETT, 137
évidement ganglionnaire, 111
excision, 150
exentération antérieure, 268
exentération pelvienne, 267
exentération pelvienne antérieure, 268
exentération pelvienne postérieure, 269

exentération pelvienne totale, 270
exentération postérieure, 269
exentération totale, 270
exérèse, 151
externa, 367
extraction, 152

F

FA, 158
faisceau latéral du plexus brachial, 153
faisceau médial du plexus brachial, 154
faisceau postérieur du plexus brachial, 155
fascia lata, 156
fasciotomie, 157
FEV, 166
fibrillation atriale, 158
fibrillation auriculaire, 158
fissure anale, 159
fixateur externe, 160
fixateur interne, 161
formule sanguine complète, 180
fosse cubitale, 162
fosse infraépineuse, 163
fosse sous-épineuse, 163
fosse sous-scapulaire, 164
fosse subscapulaire, 164
fosse supraépineuse, 165
fosse sus-épineuse, 165
fraction d'éjection, 166
fraction d'éjection ventriculaire, 166
fracture avec déplacement, 167
fracture déplacée, 167
fracture ouverte, 168
fracture pathologique, 169
fracture spontanée, 170
FSC, 180

G

glène, 77
GPA, 173
grand trochanter, 171
grande cavité sigmoïde du cubitus, 186
grande échancrure sciatique, 172
grande incisure ischiatique, 172
granulomatose avec polyangéite, 173
granulomatose de Wegener, 173
greffe, 174, 177

greffe cardiaque, 354
greffe de cœur, 354
greffe d'os, 176
greffe libre, 175
greffe osseuse, 176
greffon, 177
gros orteil, 178
grosse tubérosité, 362
grosse tubérosité de l'humérus, 362

H

hallus abductus, 179
hallus valgus, 179
hallux, 178
hallux abductus, 179
hallux valgus, 179
hématogramme, 180, 181
hémogramme, 180, 181
hémostase, 182
hémostasie, 182
hernie discale, 183
hernie du disque intervertébral, 183
hernie inguinale, 184
homolatéral, 200
hôte, 301
hypercoagulabilité, 343

I

IA, 190
IC, 191
ICD, 192
ICG, 193
IDM, 188
IM, 194
immobilisation par plâtre, 185
immobilisation plâtrée, 185
incisure trochléaire, 186
incisure trochléaire de l'ulna, 186
index cardiaque, 187
infarctus du myocarde, 188
infarctus myocardique, 188
infraépineux, 189, 235
insuffisance aortique, 190
insuffisance cardiaque, 191
insuffisance cardiaque droite, 192
insuffisance cardiaque gauche, 193
insuffisance mitrale, 194

insuffisance pulmonaire, 195
insuffisance tricuspidiennne, 196
insuffisance valvulaire, 197
insuffisance ventriculaire droite, 192
insuffisance ventriculaire gauche, 193
intervention, 256
intervention chirurgicale, 256
intima, 368
intraarticulaire, 198
intuber, 199
IP, 195
ipsilatéral, 200
ischémié, 201
ischémique, 201
ischion, 202
ischium, 202
IT, 196
IVD, 192
IVG, 193

J

jambe, 203, 221

K

kératinocyte, 204

L

labrum glénoïdal de la scapula, 64
laminectomie, 205
laminotomie, 206
latérocubitus, 120
ligament annulaire du coude, 207
ligament annulaire du radius, 207
ligament collatéral radial, 208
ligament collatéral radial de l'articulation du coude, 208
ligament de Poupert, 213
ligament glénohuméral, 209
ligament glénohuméral inférieur, 210
ligament glénohuméral moyen, 211
ligament glénohuméral supérieur, 212
ligament inguinal, 213
ligament latéral externe, 208
liquide articulaire, 214
liquide synovial, 214
lymphadénectomie, 111

M

maladie coronarienne, 100
maladie de Crohn, 215
maladie de Wegener, 173
malléole externe, 216
malléole interne, 217
malléole latérale, 216
malléole médiale, 217
média, 369
médiastin, 218
médiastinoscopie, 219
membrane synoviale, 220
membre abdominal, 221
membre inférieur, 221
membre pelvien, 221
membre supérieur, 222
membre thoracique, 222
ménisque, 223
ménisque articulaire, 223
ménisque articulaire du genou, 224
ménisque articulaire latéral du genou, 225
ménisque articulaire médial du genou, 226
ménisque de l'articulation du genou, 224
ménisque du genou, 224
ménisque externe, 225
ménisque interne, 226
ménisque latéral, 225
ménisque latéral de l'articulation du genou, 225
ménisque latéral du genou, 225
ménisque médial, 226
ménisque médial de l'articulation du genou, 226
ménisque médial du genou, 226
mésentère, 227
mésentérique, 228
métacarpe, 229
métacarpien, 260
méthode de Gram, 95
moelle épinière, 230
moelle spinale, 230
muscle blanc, 236
muscle couturier, 241
muscle cubital antérieur, 233
muscle extenseur commun des doigts, 231
muscle extenseur des doigts, 231
muscle fléchisseur radial du carpe, 232
muscle fléchisseur ulnaire du carpe, 233
muscle grand fessier, 234

muscle grand glutéal, 234
muscle grand oblique de l'abdomen, 238
muscle grand palmaire, 232
muscle infraépineux, 235
muscle involontaire, 236
muscle lisse, 236
muscle moyen fessier, 237
muscle moyen glutéal, 237
muscle oblique externe de l'abdomen, 238
muscle oblique interne de l'abdomen, 239
muscle petit fessier, 240
muscle petit glutéal, 240
muscle petit oblique de l'abdomen, 239
muscle sartorius, 241
muscle sous-épineux, 235
muscle sous-scapulaire, 244
muscle sphincter anal externe, 242
muscle sphincter anal interne, 243
muscle sphincter externe de l'anus, 242
muscle sphincter interne de l'anus, 243
muscle subscapulaire, 244
muscle supraépineux, 245
muscle sus-épineux, 245
muscle tenseur du fascia lata, 246
myotomie, 247

N

nerf cubital, 253
nerf fessier inférieur, 248
nerf fessier supérieur, 249
nerf glutéal inférieur, 248
nerf glutéal supérieur, 249
nerf grand sciatique, 250
nerf ischiatique, 250
nerf médian, 251
nerf moteur, 252
nerf sciatique, 250
nerf ulnaire, 253
neuropathie, 254
NFS, 180
noyau gélatineux, 255
noyau pulpeux, 255
numération formule sanguine, 180

O

opération, 256
opération chirurgicale, 256

opération de Favalaro, 288
oreillette droite, 60
oreillette gauche, 61
os coccyx, 89
os compact, 257
os cortical, 258
os coxal, 259
os de la hanche, 259
os iliaque, 259
os métacarpien, 260
os sacrum, 317
os spongieux, 261
os trabéculaire, 261
ostéoblaste, 262
ostéocyte, 263
ostéon, 264
ostéosynthèse, 265
ostéotomie, 266

P

PA, 291
PAC, 288
PAP, 292
PAR, 284
pelvectomy, 267
pelvectomy antérieure, 268
pelvectomy postérieure, 269
pelvectomy totale, 270
petit trochanter, 271
petite échancrure sciatique, 272
petite incisure ischiatique, 272
petite tubérosité, 363
petite tubérosité de l'humérus, 363
phlébite profonde, 344
pied plat, 273
pince occlusive, 86
plâtre, 274, 275
plâtre de Paris, 274
platypodie, 273
plexus brachial, 276
plexus lombaire, 277
plexus lombal, 277
plexus sacral, 278
plexus sacré, 278
pli du coude, 162
plicature, 279, 280
plicature céphalocaudale, 281

plicature de l'embryon, 282
plicature embryonnaire, 282
poignet, 283
polyarthrite chronique déformante, 284
polyarthrite chronique évolutive, 284
polyarthrite chronique rhumatismale, 284
polyarthrite rhumatoïde, 284
ponction, 285
pontage, 286
pontage aortobiliaque, 287
pontage aortocoronarien, 288
pontage cardiopulmonaire, 289
pontage coronarien, 288
posttraumatique, 290
post-traumatique, 290
PR, 284
pression artérielle, 291
pression artérielle pulmonaire, 292
pression pulmonaire, 292
pression sanguine, 291
pression veineuse, 293
pression veineuse centrale, 294
pression veineuse périphérique, 295
pression veineuse superficielle, 295
procès, 296
processus, 296
processus coronoïde de l'ulna, 297
proctopexie, 303
procubitus, 121
prolapsus du rectum, 298
prolapsus rectal, 298
prophylaxie antibiotique, 16
PVC, 294
PVP, 295
pyogène, 299

R

rachiotomie, 206
rachis cervical, 92
rachis dorsal, 94
rachis lombaire, 93
rachis lombal, 93
rachis thoracique, 94
radius, 300
receveur, 301, 302
receveuse, 301, 302
rectopexie, 303

rectum périnéal, 68
réduction, 304
région antérieure du coude, 305
région postérieure du coude, 306
régurgitation, 311
régurgitation aortique, 307
régurgitation mitrale, 308
régurgitation pulmonaire, 309
régurgitation tricuspидienne, 310
régurgitation valvulaire, 311
remaniement osseux, 312
remodelage du tissu osseux, 312
remodelage osseux, 312
remplacement total de la hanche, 48
réparation de hernie, 313
réparation herniaire, 313
résection, 314
résistance vasculaire pulmonaire, 315
revascularisation, 316
RVP, 315

S

sacrum, 317
salle d'opération, 318
scintigraphie osseuse, 319
scoliose congénitale, 320
SDRC, 328
SDRC de type 1, 329
SDRC de type 2, 330
septoplastie, 321
septum, 322
SNA, 332
SNP, 334
sonde de Swan-Ganz, 75
sous-épineux, 189, 235
sous-scapulaire, 244
sphincter anal externe, 242
sphincter anal interne, 243
sphincter externe de l'anus, 242
sphincter interne de l'anus, 243
staphylocoque doré, 323
sternotomie, 324
subscapulaire, 244
substance compacte, 257
substance corticale, 258
substance spongieuse, 261
substance trabéculaire, 261

supraépineux, 245, 325
sus-épineux, 245, 325
sympathectomie, 326
sympathicectomie, 326
symphyse pubienne, 327
syndrome causalgique, 330
syndrome de douleur régionale complexe, 328
syndrome de Wegener, 173
syndrome douloureux régional complexe, 328
syndrome douloureux régional complexe de type 1, 329
syndrome douloureux régional complexe de type 2, 330
synoviale, 220
synovie, 214
synovite, 331
système de Havers, 264
système nerveux autonome, 332
système nerveux involontaire, 332
système nerveux orthosympathique, 335
système nerveux parasympathique, 333
système nerveux périphérique, 334
système nerveux sympathique, 335
système nerveux végétatif, 332
système neurovégétatif, 332
système orthosympathique, 335
système parasympathique, 333
système sympathique, 335
système végétatif, 332
systolique, 336

T

TA, 339
table orthopédique, 337
tamponnade cardiaque, 338
tension artérielle, 339
tension veineuse centrale, 294
tête de l'humérus, 340
tête du fémur, 341
tête fémorale, 341
tête humérale, 340
thermalgie, 330
thoracotomie, 342
thromboendartériectomie, 141
thrombophilie, 343
thrombose veineuse profonde, 344
tissu, 345

tissu compact, 348
tissu conjonctif, 346
tissu cortical, 348
tissu mou, 347
tissu osseux compact, 348
tissu osseux cortical, 348
tissu osseux haversien, 348
tissu osseux spongieux, 349
tissu osseux trabéculaire, 349
tissu spongieux, 349
trachéotomie, 350
tractus iliotibial, 351
traitement conservateur, 352
translocation, 353
translocation chromosomique, 353
transplant, 177
transplantation, 174
transplantation cardiaque, 354
transplantation de cœur, 354
trochantin, 271
trochin, 363
trochiter, 362
trochlée de l'humérus, 355
trochlée humérale, 355
tronc artériel brachiocéphalique, 356
tronc brachiocéphalique, 356
tronc de l'artère pulmonaire, 359
tronc inférieur du plexus brachial, 357
tronc moyen du plexus brachial, 358
tronc pulmonaire, 359
tronc secondaire antéro-externe, 153
tronc secondaire antéro-interne, 154
tronc secondaire postérieur, 155
tronc supérieur du plexus brachial, 360
tronc veineux brachiocéphalique, 371
tubercule, 361
tubercule majeur, 362
tubercule majeur de l'humérus, 362
tubercule mineur, 363
tubercule mineur de l'humérus, 363
tubercule pubien, 364
tubérosité, 365
tubérosité ischiatique, 366
tunique externe, 367
tunique interne, 368
tunique moyenne, 369
TVC, 294
TVP, 344

U

ulna, 370
union osseuse, 98

V

VCI, 375
VCS, 376
veine brachiocéphalique, 371
veine brachiocéphalique droite, 372
veine brachiocéphalique gauche, 373
veine cave, 374
veine cave inférieure, 375
veine cave supérieure, 376
ventricule droit, 377
ventricule gauche, 378
vitesse de sédimentation, 379
vitesse de sédimentation des globules rouges,
379
vitesse de sédimentation des hématies, 379
vitesse de sédimentation érythrocytaire, 379
vitesse de sédimentation globulaire, 379
vitesse de sédimentation sanguine, 379
VS, 379
VSE, 379
VSG, 379

Index des termes anglais

A

ablation, 1
ABP, 291
ACA, 25
acute suppurative arthritis, 47
adhesiolysis, 115
adhesion, 3, 66
adhesiotomy, 115
adjuvant chemotherapy, 83
adventitia, 367
AF, 158
AFib, 158
AI, 190
algodystrophy, 329
anal canal, 68
anal fissure, 159
anastomosis, 6
anatomical neck of humerus, 91
annular ligament of radius, 207
annuloplasty, 15
anomalous coronary artery, 25
ANS, 332
antecubital space, 162
anterior cubital region, 305
anterior exenteration, 268
anterior inferior iliac spine, 145
anterior pelvic exenteration, 268
anterior region of elbow, 305
anterior superior iliac spine, 146
anterior surface of elbow, 305
antibiotherapy, 17
antibiotic prophylaxis, 16
antibiotic therapy, 17
anuclear, 18
anucleate, 18
anucleated, 18
anular ligament of radius, 207
anulus fibrosus, 14
anulus fibrosus of intervertebral disc, 14
anulus fibrosus of intervertebral disk, 14
aortic aneurysm, 12
aortic incompetence, 190
aortic insufficiency, 190
aortic regurgitation, 307
aortic valve incompetence, 190
aortic valve insufficiency, 190
aortic valve regurgitation, 307
aortic valvular incompetence, 190
aortic valvular insufficiency, 190
aortic valvular regurgitation, 307
aortobiiliac bypass, 287
aorto-biiliac bypass, 287
aorto-bi-iliac bypass, 287
aortocoronary bypass, 288
AP, 291
AR, 307
arm, 65, 222
arterial blood pressure, 291
arterial pressure, 291
arterial tension, 339
arthritis, 46
arthritis deformans, 284
articular capsule, 72
articular cartilage, 73
articular cavity, 76
articular disc, 128
articular disk, 128
articular meniscus, 223
articulation, 49
atrophic arthritis, 284
atrial fibrillation, 158
atriotomy, 59
auricular fibrillation, 158
autonomic division of nervous system, 332
autonomic division of peripheral nervous system, 332
autonomic nervous system, 332
autonomic part of peripheral nervous system, 332

B

ball and socket joint, 56
basal cell layer, 102
basal layer, 102
big toe, 178
block anaesthesia, 9
block anesthesia, 9
blood cell count, 180

blood count, 180
blood pressure, 291
blood profile, 180
blood sedimentation rate, 379
body of femur, 101
bone graft, 176
bone remodeling, 312
bone scan, 319
bone scintigraphy, 319
BP, 291
brachial artery, 20
brachial plexus, 276
brachiocephalic artery, 356
brachiocephalic trunk, 356
brachiocephalic vein, 371
bridge corpuscle, 126
bronchial tree, 19
Brunschwig operation, 270
bunion, 179
bypass, 286
by-pass, 286

C

CAA, 25
CABG, 288
cancellous bone, 261, 349
cancellous tissue, 349
capitellum, 71
capitulum, 71
capitulum of humerus, 71
cardiac failure, 191
cardiac index, 187
cardiac insufficiency, 191
cardiac regurgitation, 311
cardiac tamponade, 338
cardiac transplantation, 354
cardiac valve insufficiency, 197
cardiac valve regurgitation, 311
cardiac valvular insufficiency, 197
cardiac valvular regurgitation, 311
cardiopulmonary bypass, 289
cast, 275
cast immobilization, 185
casting, 185
causalgia, 330
causalgia syndrome, 330
CBC, 180
central venous pressure, 294
cephalocaudal folding, 281
cephalo-caudal folding, 281
cervical spine, 92
cervicodynia, 82
CF, 191
CHD, 100
chelidon, 162
chromosomal translocation, 353
CI, 191
clamp, 86
clear layer, 103
clip, 87
coccyx, 89
commissurotomy, 96
common carotid artery, 21
common iliac artery, 30
compact bone, 257
compact tissue, 348
complete blood count, 180
complex regional pain syndrome, 328
complex regional pain syndrome type 1, 329
complex regional pain syndrome type 2, 330
compound fracture, 168
conduction anaesthesia, 9
conduction anesthesia, 9
condyle, 97
congenital scoliosis, 320
connective tissue, 346
conservative treatment, 352
consolidation, 98
corneal layer, 104
corneocyte, 99
coronary artery, 24
coronary artery anomaly, 25
coronary artery bypass, 288
coronary artery bypass grafting, 288
coronary artery disease, 100
coronary bypass, 288
coronary heart disease, 100
coronoid process of ulna, 297
cortical bone, 258
cortical tissue, 348
coxal bone, 259
CPB, 289
crest of ilium, 108
Crohn disease, 215
Crohn's disease, 215

CRPS, 328
CRPS type 1, 329
CRPS type 2, 330
crural, 110
crural ligament, 213
cubital fossa, 162
curettage, 112, 113
curretement, 112
CVP, 294
cystoprostatectomy, 114

D

debridement, 116
débridement, 116
decubitus, 118
deep vein thrombosis, 344
deep venous thrombosis, 344
dermatome, 123
dermatomic area, 123
desmosome, 126
diaphysis of femur, 101
diarthrodial joint, 57
diarthrosis, 57
diastolic, 127
disarticulation, 124
disc herniation, 183
displaced fracture, 167
displacement, 122
dissecting aneurysm, 13
dissection, 130
distal radioulnar joint, 54
distal radio-ulnar joint, 54
donee, 301
donor, 131, 132
dorsal decubitus, 119
drainage, 133
DVT, 344, 344

E

ECC, 85
echocardiography, 135
EF, 166
ejection fraction, 166
elbow, 107
elbow bone, 370
elbow joint, 50
elbow pit, 162

embryo folding, 282
embryonic folding, 282
eminence, 138
enarthrosis, 56
endarterectomy, 141
endoscopic ablation, 2
erythrocyte sedimentation rate, 379
ESR, 379
excision, 1, 150, 151
exeresis, 151
extensor digitorum, 231
extensor digitorum muscle, 231
extensor muscle of fingers, 231
external anal sphincter, 242
external carotid artery, 22
external fixator, 160
external iliac artery, 31
external malleolus, 216
external mammary artery, 43
external maxillary artery, 28
external oblique muscle, 238
external semilunar cartilage of knee joint, 225
external sphincter muscle of anus, 242
extracorporeal circulation, 85
extra-corporeal circulation, 85
extraction, 152

F

facial artery, 28
fallopian ligament, 213
fascia lata, 156
fasciotomy, 157
femoral artery, 29
femoral diaphysis, 101
femoral head, 341
femoral shaft, 101
flat foot, 273
flexor carpi radialis, 232
flexor carpi radialis muscle, 232
flexor carpi ulnaris, 233
flexor carpi ulnaris muscle, 233
fold, 279
folding of embryo, 282
folding of the embryo, 282
forearm, 62
fracture table, 337
free graft, 175

G

general anaesthesia, 7
general anaesthetic, 10
general anesthesia, 7
general anesthetic, 10
glenohumeral joint, 51
glenohumeral ligament, 209
glenoid cavity, 77, 78
glenoid cavity of scapula, 78
glenoid cavity of shoulder blade, 78
glenoid fossa, 77
glenoid fossa of scapula, 78
glenoid labrum, 64
glenoid labrum of scapula, 64
gluteus maximus, 234
gluteus maximus muscle, 234
gluteus medius, 237
gluteus medius muscle, 237
gluteus minimus, 240
gluteus minimus muscle, 240
GPA, 173
graft, 174, 177
grafting, 174
Gram stain, 95
Gram staining, 95
Gram's method, 95
granular layer, 106
granulomatosis with polyangiitis, 173
great sciatic nerve, 250
great toe, 178
greater sciatic notch, 172
greater sigmoid cavity, 186
greater trochanter, 171
greater tubercle, 362
greater tubercle of humerus, 362
greater tuberosity, 362
greater tuberosity of humerus, 362
greatest gluteal muscle, 234

H

haemogram, 181
haemostasia, 182
haemostasis, 182
hallux, 178
hallux abduco valgus, 179
hallux abducovalgus, 179
hallux valgus, 179

Haversian canal, 69
Haversian system, 264
head of femur, 341
head of humerus, 340
heart attack, 188
heart failure, 191
heart grafting, 354
heart transplant, 354
heart transplantation, 354
heart valve insufficiency, 197
heart valvular regurgitation, 311
hemogram, 181
hemostasia, 182
hemostasis, 182
hernia repair, 313
herniated disc, 183
HF, 191
hip bone, 259
homolateral, 200
horn cell, 99
horny cell, 99
horny layer, 104
host, 301
humeral head, 340
humeroradial joint, 52
humeroulnar joint, 53
humero-ulnar joint, 53
hyaline cartilage, 74
hypercoagulability, 343
hypercoagulable state, 343

I

IA, 198
iliac crest, 108
iliosciatic notch, 172
iliotibial band, 351
iliotibial tract, 351
IM nail, 88
inferior glenohumeral ligament, 210
inferior gluteal nerve, 248
inferior labial artery, 33
inferior labial branch, 33
inferior limb, 221
inferior mesenteric artery, 35
inferior radioulnar joint, 54
inferior radio-ulnar joint, 54
inferior trunk of brachial plexus, 357

inferior vena cava, 375
infraspinal fossa, 163
infraspinal, 235
infraspinal fossa, 163
infraspinal muscle, 235
infraspinal, 189
infraspinal fossa, 163
infraspinal muscle, 235
inguinal arch, 213
inguinal hernia, 184
inguinal ligament, 213
inner malleolus, 217
innominate artery, 356
innominate bone, 259
innominate vein, 371
internal anal sphincter, 243
internal carotid artery, 23
internal fixator, 161
internal iliac artery, 32
internal malleolus, 217
internal mammary artery, 42
internal oblique muscle, 239
internal semilunar cartilage of knee joint, 226
internal sphincter muscle of anus, 243
internal thoracic artery, 42
interstitial tissue, 346
intervertebral cartilage, 129
intervertebral disc, 129
intervertebral disc herniation, 183
intervertebral disk, 129
intima, 368
intraarticular, 198
intramedullary nail, 88
intramedullary nailing, 140
intubate, 199
involuntary muscle, 236
ipsilateral, 200
ischaemic, 201
ischemic, 201
ischial plexus, 278
ischial spine, 149
ischial bone, 202
ischial spine, 149
ischial tuberosity, 366
ischium, 202
IVC, 375

J

jaw joint, 58
joint, 49
joint capsule, 72

K

keratinized cell, 99
keratinocyte, 204
Kirschner apparatus, 67
Kirschner wire, 67
K-wire, 67

L

laminectomy, 205
laminotomy, 206
lateral cord of brachial plexus, 153
lateral decubitus, 120
lateral epicondyle, 142
lateral epicondyle of humerus, 142
lateral malleolus, 216
lateral meniscus, 225
lateral meniscus of knee joint, 225
lateral position, 120
lateral thoracic artery, 43
least gluteal muscle, 240
left atrium, 61
left brachiocephalic vein, 373
left coronary artery, 27
left heart failure, 193
left pulmonary artery, 39
left ventricle, 378
left ventricular failure, 193
left-sided heart failure, 193
leg, 203, 221
lesser ischial notch, 272
lesser ischiatic notch, 272
lesser sciatic notch, 272
lesser trochanter, 271
lesser tubercle, 363
lesser tubercle of humerus, 363
lesser tuberosity, 363
lesser tuberosity of humerus, 363
LHF, 193
lining cell, 81
Lisfranc's amputation, 125
Lisfranc's operation, 125

local anaesthesia, 8
local anaesthetic, 11
local anesthesia, 8
local anesthetic, 11
locoregional anaesthesia, 9
locoregional anesthesia, 9
lower extremity, 221
lower leg, 203
lower limb, 221
lumbar plexus, 277
lumbar spine, 93
lumbar vertebral spine, 93
LVF, 193
lymph node dissection, 111
lymphadenectomy, 111

M

macula adherens, 126
mandibular articulation, 58
mandibular joint, 58
marrow cavity, 79
MD, 134
media, 369
medial cord of brachial plexus, 154
medial epicondyle, 143
medial epicondyle of humerus, 143
medial glenohumeral ligament, 211
medial malleolus, 217
medial meniscus, 226
medial meniscus of knee joint, 226
median nerve, 251
mediastinoscopy, 219
mediastinum, 218
medullary canal, 79
medullary cavity, 79
meniscal tear, 117
meniscus, 223
meniscus of knee joint, 224
meniscus tear, 117
mesenteric, 228
mesentery, 227
mesogluteus, 237
metacarpal, 260
metacarpal bone, 260
metacarpus, 229
MI, 188, 194
middle glenohumeral ligament, 211

middle gluteal muscle, 237
middle trunk of brachial plexus, 358
mitral incompetence, 194
mitral insufficiency, 194
mitral regurgitation, 308
mitral valve incompetence, 194
mitral valve insufficiency, 194
mitral valve regurgitation, 308
mitral valvular incompetence, 194
mitral valvular insufficiency, 194
mitral valvular regurgitation, 308
motor nerve, 252
MR, 308
muscular dystrophy, 134
myocardial infarction, 188
myodystrophia, 134
myodystrophy, 134
myotomy, 247

N

nailing, 139
neck-pain, 82
neoadjuvant chemotherapy, 84
neuropathy, 254
nodose rheumatism, 284
nucleus pulposus, 255
nucleus pulposus herniation, 183

O

open fracture, 168
operating block, 63
operating room, 318
operating suite, 63
operating theatre, 318
operation, 256
OR, 318
orbicular ligament of radius, 207
orthopaedic table, 337
orthopedic table, 337
osteoblast, 262
osteocyte, 263
osteon, 264
osteone, 264
osteosynthesis, 265
osteotomy, 266
outer malleolus, 216

P

PAP, 292
parasympathetic nervous system, 333
parasympathetic system, 333
pathologic fracture, 169
pathological fracture, 169
pelvic bone, 259
pelvic exenteration, 267
peripheral nervous system, 334
peripheral part of nervous system, 334
peripheral venous pressure, 295
pes planus, 273
PI, 195
plain muscle, 236
plaster, 274
plaster cast, 275
plaster cast immobilization, 185
plaster of Paris, 274
platelet aggregation, 5
plica, 279
plication, 280
plicature, 280
PNS, 334
POP, 274
popliteal artery, 37
posterior cord of brachial plexus, 155
posterior cubital region, 306
posterior exenteration, 269
posterior inferior iliac spine, 147
posterior pelvic exenteration, 269
posterior region of elbow, 306
posterior superior iliac spine, 148
posterior surface of elbow, 306
postoperative chemotherapy, 83
post-traumatic, 290
Poupart's ligament, 213
PR, 309
preoperative chemotherapy, 84
prickle cell, 80
prickle cell layer, 105
process, 296
processus, 296
proctopexy, 303
prolapse of the rectum, 298
prone position, 121
prophylactic antibiotic therapy, 16
proximal radioulnar joint, 55

proximal radio-ulnar joint, 55
pubic spine, 364
pubic symphysis, 327
pubic tubercle, 364
pulmonary arterial pressure, 292
pulmonary artery catheter, 75
pulmonary artery pressure, 292
pulmonary incompetence, 195
pulmonary insufficiency, 195
pulmonary pressure, 292
pulmonary regurgitation, 309
pulmonary trunk, 359
pulmonary valve incompetence, 195
pulmonary valve insufficiency, 195
pulmonary valve regurgitation, 309
pulmonary valvular incompetence, 195
pulmonary valvular insufficiency, 195
pulmonary valvular regurgitation, 309
pulmonary vascular resistance, 315
pulpy nucleus, 255
puncture, 285
PVP, 295
PVR, 315
pyarthrosis, 47
pyogenetic, 299
pyogenic, 299
pyogenous, 299

R

RA, 284
rachiotomy, 206
radial artery, 40
radial collateral ligament, 208
radial collateral ligament of elbow joint, 208
radial flexor muscle of the wrist, 232
radius, 300
recipient, 301, 302
rectal procidentia, 298
rectal prolapse, 298
rectopexy, 303
reduction, 304
reflex sympathetic dystrophy, 329
regional anaesthesia, 9
regional anesthesia, 9
regurgitation, 311
remodeling, 312
remodeling of bone, 312

removal, 151, 152
repositioning, 304
resection, 314
revascularization, 316
rheumatoid arthritis, 284
rheumatoid polyarthritis, 284
RHF, 192
right atrium, 60
right brachiocephalic vein, 372
right coronary artery, 26
right heart failure, 192
right pulmonary artery, 38
right ventricle, 377
right ventricular failure, 192
right-sided heart failure, 192
rotator cuff, 90
RSD, 329
RVF, 192

S

sacral bone, 317
sacral plexus, 278
sacred bone, 317
sacrosciatic notch, 172
sacrum, 317
sartorius, 241
sartorius muscle, 241
scapular spine, 144
sciatic nerve, 250
sciatic plexus, 278
sciatic spine, 149
sed rate, 379
sedimentation rate, 379
semilunar cartilage, 224
semilunar cartilage of knee joint, 224
semilunar fibrocartilage, 224
semilunar notch of the ulna, 186
septic arthritis, 47
septoplasty, 321
septum, 322
shaft of femur, 101
shoulder blade spine, 144
shoulder joint, 51
skeletal scintigraphy, 319
smooth muscle, 236
SNS, 335
soft tissue, 347
spheroidal joint, 56
spina pubis, 364
spinal cord, 230
spinal marrow, 230
spine cell, 80
spine of scapula, 144
spine of the ischium, 149
spinous keratinocyte, 80
spinous layer, 105
splayfoot, 273
spongy bone, 261, 349
spongy osseous tissue, 349
spontaneous fracture, 170
squamous keratinocyte, 99
SR, 379
staphylococcus aureus, 323
staphylococcus pyogenes, 323
staphylococcus pyogenes aureus, 323
staple, 4
sternotomy, 324
stratum basale, 102
stratum corneum, 104
stratum germinativum, 102
stratum granulosum, 106
stratum lucidum, 103
stratum spinosum, 105
subclavian artery, 41
subscapular fossa, 164
subscapular muscle, 244
subscapularis, 244
subscapularis muscle, 244
superior glenohumeral ligament, 212
superior gluteal nerve, 249
superior labial artery, 34
superior mesenteric artery, 36
superior radioulnar joint, 55
superior radio-ulnar joint, 55
superior thoracic artery, 44
superior trunk of brachial plexus, 360
superior vena cava, 376
supine position, 119
suppurative arthritis, 47
supraspinatous fossa, 165
supraspinatus, 245
supraspinatus fossa, 165
supraspinatus muscle, 245
supraspinous, 325
supraspinous fossa, 165

supraspinous muscle, 245
surgery, 256
surgical operation, 256
surgical procedure, 256
surgical unit, 63
SVC, 376
Swan-Ganz catheter, 75
sympathectomy, 326
sympathetectomy, 326
sympathetic nervous system, 335
sympathetic system, 335
symphysis pubis, 327
synovia, 214
synovial fluid, 214
synovial joint, 57
synovial layer, 220
synovial membrane, 220
synovitis, 331
synovium, 220
systolic, 336

T

talipes planus, 273
tarsometatarsal disarticulation, 125
TEE, 136
temporomandibular articulation, 58
temporo-mandibular articulation, 58
temporomandibular joint, 58
temporo-mandibular joint, 58
tensor fasciae latae, 246
tensor muscle of fascia lata, 246
tensor of fascia lata, 246
THA, 48
thermalgia, 330
thoracic spine, 94
thoracotomy, 342
THR, 48
thrombophilia, 343
thyroid crisis, 109
thyroid storm, 109
thyrotoxic crisis, 109
thyrotoxic storm, 109
TI, 196
tissue, 345
TMA, 58
TMJ, 58
total exenteration, 270

total hip arthroplasty, 48
total hip replacement, 48
total pelvic exenteration, 270
TR, 310
trabecular bone, 261
trabecular bone, 349
trachelodynia, 82
tracheotomy, 350
transesophageal echocardiography, 136
transesophageal ultrasound, 136
translocation, 353
transplant, 174, 177
transplantation, 174
transthoracic echocardiography, 137
triangle of elbow, 162
tricuspid incompetence, 196
tricuspid insufficiency, 196
tricuspid regurgitation, 310
tricuspid valve incompetence, 196
tricuspid valve insufficiency, 196
tricuspid valve regurgitation, 310
tricuspid valvular incompetence, 196
tricuspid valvular insufficiency, 196
tricuspid valvular regurgitation, 310
trochlea of humerus, 355
trochlear notch, 186
trochlear notch of ulna, 186
TTE, 137
tubercle, 361
tuberosity, 365
tunica externa, 367
tunica intima, 368
tunica media, 369

U

ulna, 370
ulnar flexor muscle of wrist, 233
ulnar nerve, 253
ultrasonic cardiography, 135
ultrasound cardiography, 135
union, 98
unstriated muscle, 236
unstriated muscle, 236
upper extremity, 222
upper limb, 222

V

valve incompetence, 197
valvular incompetence, 197
valvular insufficiency, 197
valvular regurgitation, 311
vena cava, 374
venous pressure, 293
ventral decubitus, 121
vertebra magna, 317
vertebral artery, 45
vertebral pulp, 255
visceral muscle, 236
visceral nervous system, 332
Volkman's canal, 70

W

Wegener granulomatosis, 173
Wegener's granulomatosis, 173
WG, 173
wrist, 283

Index des termes latins

A

antebrachium, 62
anulus fibrosus, 14
arbor bronchialis, 19
arcus inguinalis, 213
arteria brachialis, 20
arteria carotis communis, 21
arteria carotis externa, 22
arteria carotis interna, 23
arteria coronaria dextra, 26
arteria coronaria sinistra, 27
arteria facialis, 28
arteria femoralis, 29
arteria iliaca communis, 30
arteria iliaca externa, 31
arteria iliaca interna, 32
arteria labialis inferior, 33
arteria labialis superior, 34
arteria mesenterica inferior, 35
arteria mesenterica superior, 36
arteria poplitea, 37
arteria pulmonalis dextra, 38
arteria pulmonalis sinistra, 39
arteria radialis, 40
arteria subclavia, 41
arteria thoracica interna, 42
arteria thoracica lateralis, 43
arteria thoracica superior, 44
arteria vertebralis, 45
articulatio cubiti, 50
articulatio glenohumeralis, 51
articulatio humeri, 51
articulatio humeroradialis, 52
articulatio humeroulnaris, 53
articulatio radioulnaris distalis, 54
articulatio radioulnaris proximalis, 55
articulatio spherioidea, 56
articulatio temporomandibularis, 58
articulatio, 57
atrium dextrum, 60
atrium sinistrum, 61

B

brachium, 65

C

canalis analis, 68
capitulum humeri, 71
capsula articularis, 72
caput femoris, 341
caput humeri, 340
carpus, 283
cavitas articularis, 76
cavitas glenoidalis scapulae, 78
cavitas glenoidalis, 77, 78
cavitas medullaris, 79
coccyx, 89
collum anatomicum humeri, 91
condylus, 97
corneocytus epidermalis, 99
corpus femoris, 101
crista iliaca, 108
crus, 203
cubitus, 107

D

desmosoma, 126
diarthrosis, 57
digitus primus pedis, 178
digitus primus, 178
discus articularis, 128
discus intervertebralis, 129
divisio autonómica, 332

E

eminentia, 138
enarthrosis, 56
epicondylus lateralis, 142
epicondylus medialis, 143

F

fascia lata, 156
fasciculus lateralis plexus brachialis, 153

fasciculus medialis plexus brachialis, 154
fasciculus posterior plexus brachialis, 155
fossa cubitalis, 162
fossa infraspinata, 163
fossa subscapularis, 164
fossa supraspinata, 165

H

hallux, 178

I

incisura ischiadica major, 172
incisura ischiadica minor, 272
incisura trochlearis, 186
ischium, 202

J

junctura synovialis, 57
junctura, 49

K

keratinocytus spinosus, 80
keratinocytus squamosus, 99

L

labrum glenoidale scapulae, 64
labrum glenoidale, 64
ligamentum anulare radii, 207
ligamentum collaterale radiale, 208
ligamentum glenohumerale inferius, 210
ligamentum glenohumerale mediale, 211
ligamentum glenohumerale superius, 212
ligamentum glenohumerale, 209
ligamentum inguinale, 213

M

macula adhaerens, 126
malleolus lateralis, 216
malleolus medialis, 217
mediastinum, 218
medulla spinalis, 230
membrana synovialis, 220
membrum inferius, 221
membrum superius, 222
meniscus articularis, 223

meniscus lateralis, 225
meniscus medialis, 226
metacarpus, 229
musculi tensor fasciae latae, 246
musculus extensor digitorum, 231
musculus flexor carpi radialis, 232
musculus flexor carpi ulnaris, 233
musculus gluteus maximus, 234
musculus gluteus medius, 237
musculus gluteus minimus, 240
musculus infraspinatus, 235
musculus obliquus externus abdominis, 238
musculus obliquus internus abdominis, 239
musculus radialis flexor carpi, 232
musculus sartorius, 241
musculus sphincter ani externus, 242
musculus sphincter ani internus, 243
musculus subscapularis, 244
musculus supraspinatus, 245

N

nervus gluteus inferior, 248
nervus gluteus superior, 249
nervus ischiadicus, 250
nervus medianus, 251
nervus motorius, 252
nervus ulnaris, 253
nucleus pulposus, 255

O

os coccygis, 89
os coxae, 259
os ischii, 202
os sacrum, 317
ossa metacarpalia, 260
ossa metacarpi, 260

P

pars autonómica systematis nervosi
peripherici, 332
pars peripherica, 334
plexus brachialis, 276
plexus lumbalis, 277
plexus sacralis, 278
processus coronoideus, 297
processus, 296

R

radius, 300
regio cubitalis anterior, 305
regio cubitalis posterior, 306

S

spina iliaca anterior inferior, 145
spina iliaca anterior superior, 146
spina iliaca posterior inferior, 147
spina iliaca posterior superior, 148
spina ischiadica, 149
spina scapulae, 144
staphylococcus aureus, 323
stratum basale, 102
stratum corneum, 104
stratum granulosum, 106
stratum lucidum, 103
stratum spinosum, 105
stratum synoviale, 220
substantia compacta, 257
substantia corticalis, 258
substantia spongiosa, 261
substantia trabecularis, 261
symphysis pubica, 327
systema nervosum periphericum, 334

T

textus osseus spongiosus, 349
textus osseus trabecularis, 349
tractus iliotibialis, 351
trochanter major, 171
trochanter minor, 271
trochlea humeri, 355
truncus bronchiocephalicus, 356
truncus inferior plexus brachialis, 357
truncus medius plexus brachialis, 358
truncus pulmonalis, 359
truncus superior plexi brachialis, 360
tuber ischiadicum, 366
tuberculum majus humeri, 362
tuberculum majus, 362
tuberculum minus humeri, 363
tuberculum minus, 363
tuberculum pubicum, 364
tuberculum, 361
tuberositas, 365

tunica externa, 367
tunica intima, 368
tunica media, 369

U

ulna, 370

V

vena brachiocephalica, 371
vena cava inferior, 375
vena cava superior, 376
vena cava, 374
ventriculus dexter, 377
ventriculus sinister, 378